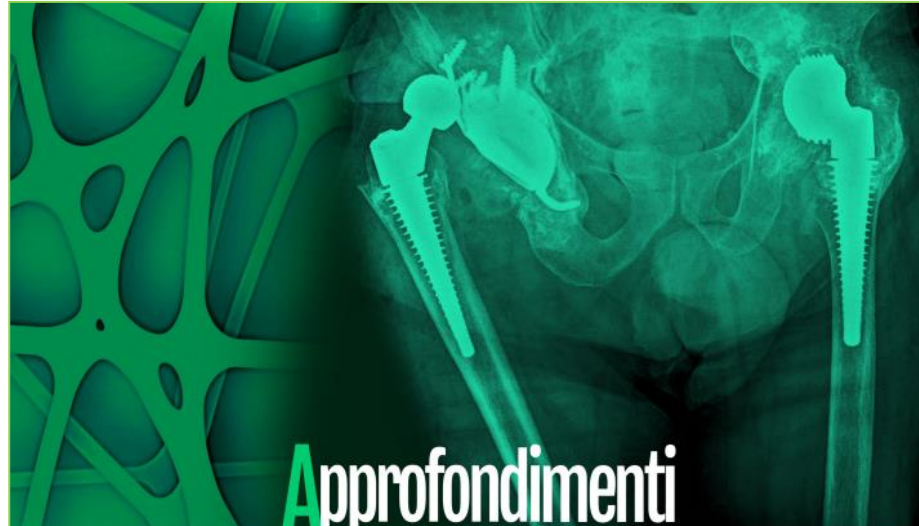

Approfondimenti Inter Regionali

CD AIR 2022-2024

Presidente
Giuseppe Solarino

1° Vice Presidente
Rocco Papalia

2° Vice Presidente
Alessandro Massè



ASSOCIAZIONE ITALIANA
RIPROTESIZZAZIONE

Patrocínio



Segretario
Fabio D'Angelo

Tesoriere
Antonio Campacci

Consiglieri
Fabio Catani
Roberto Civinini
Giuseppe Porcellini
Filippo Maria Nicola Randelli
Luigi Zagra

Revisori dei conti
Massimo Mariconda
Biagio Moretti
Giovanni Pignatti

Probiviri
Pietro Cavaliere
Antonio Capone
Stefano Giannotti

“LA RIREVISIONE IN PROTESI DI ANCA: COME PREVENIRLA, COME GESTIRLA”

L'AQUILA Sabato 19 Ottobre 2024

Hotel La Dimora del Baco

Presidente Coordinatore Scientifico
Prof. G. Logroscino (L'Aquila)

Comitato Scientifico
M. Saracco, A. Fianza, F. Di Petrillo (L'Aquila)

Segreteria Organizzativa



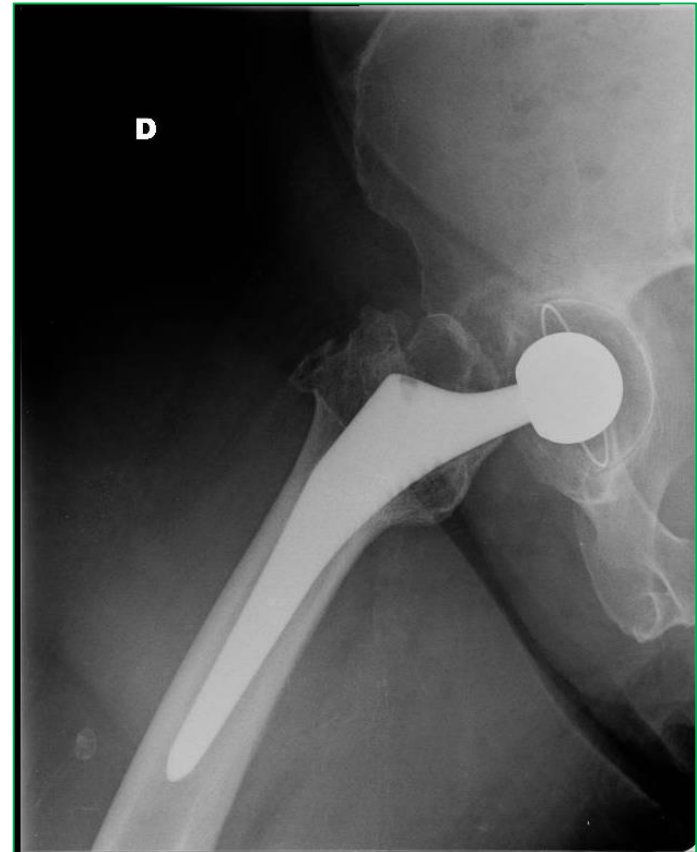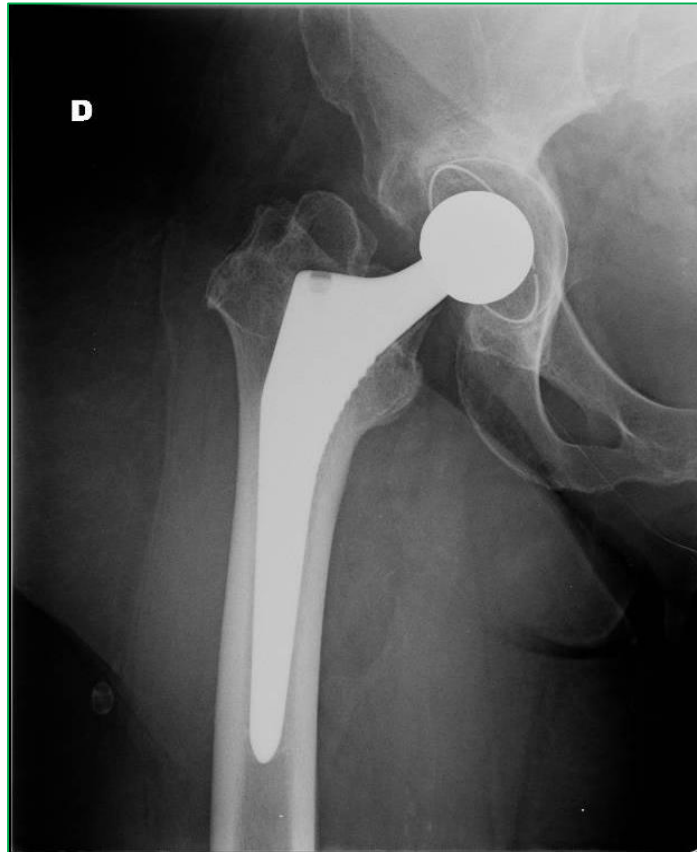
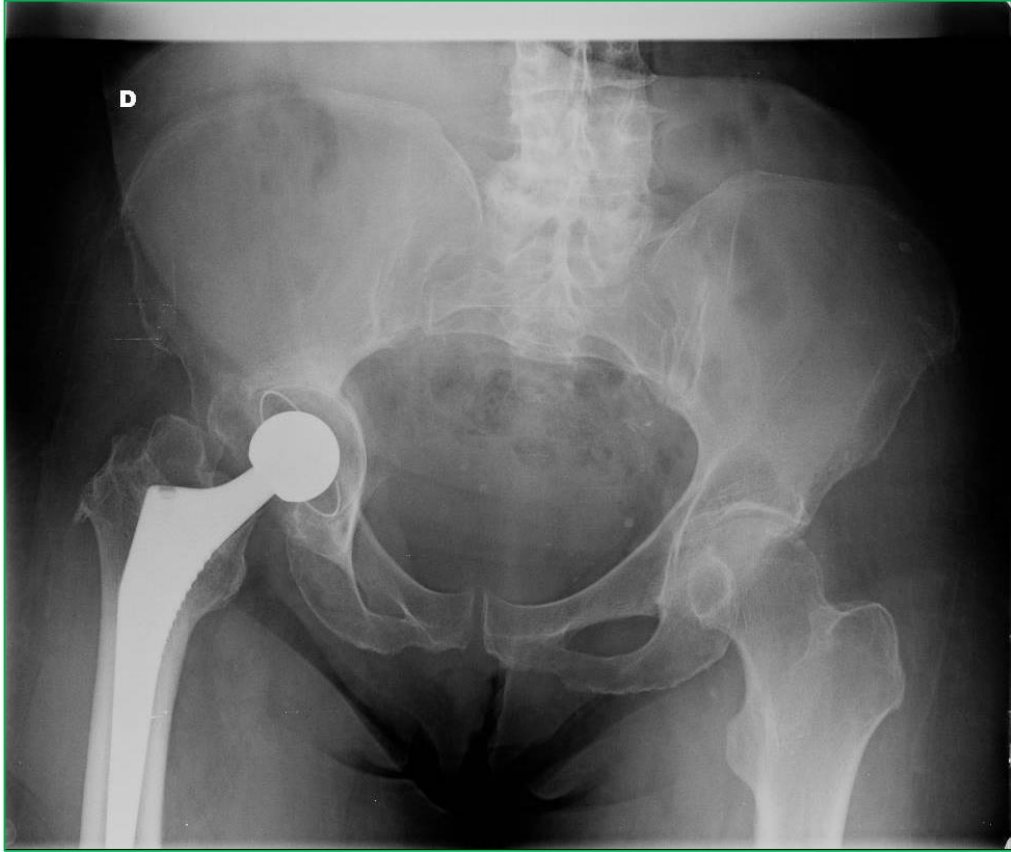
info@lcfcongress.com
www.lcfcongress.com

Casi Clinici



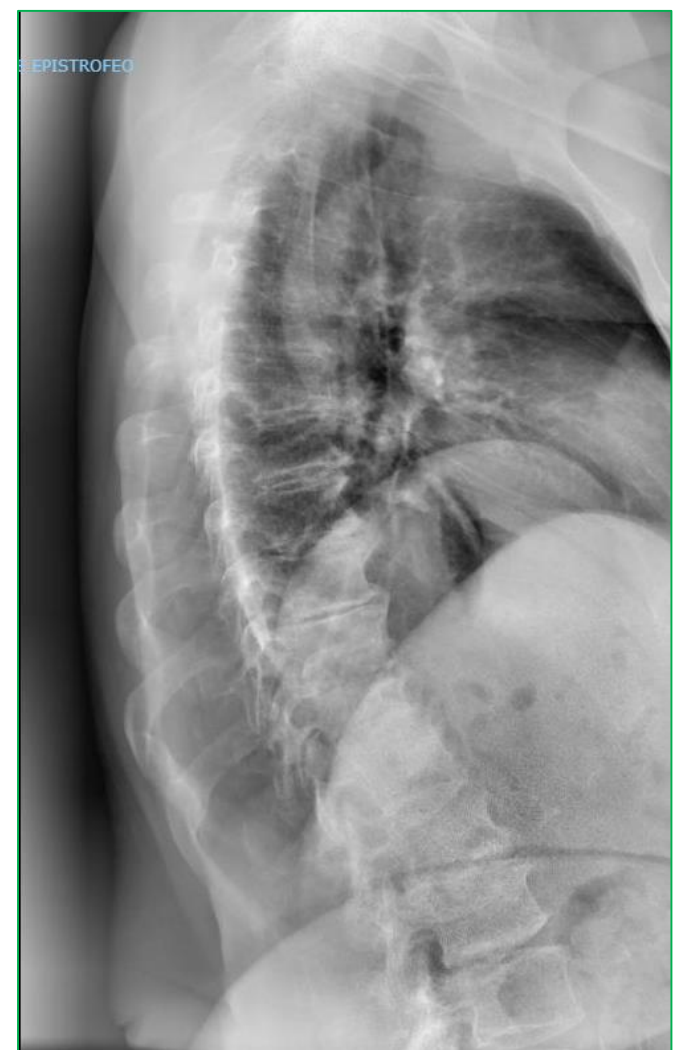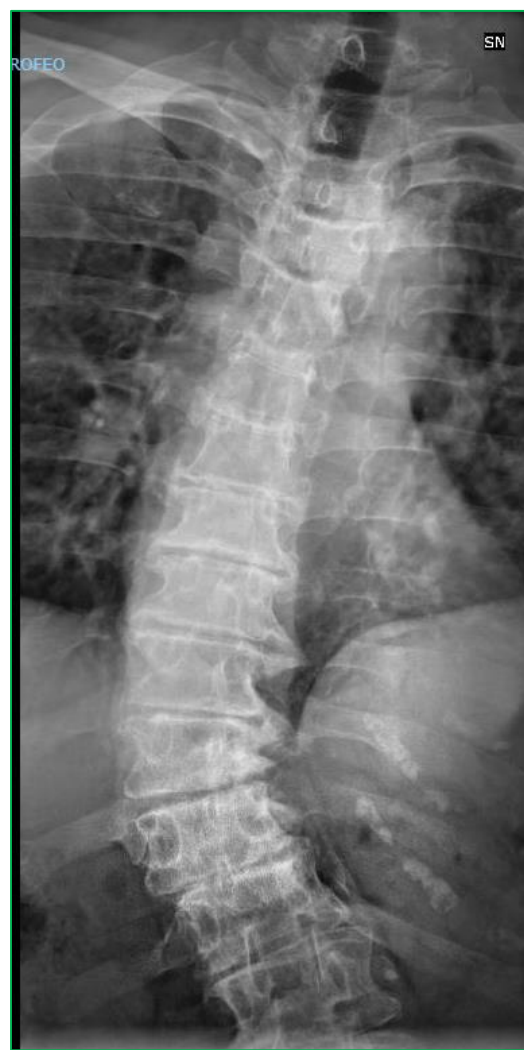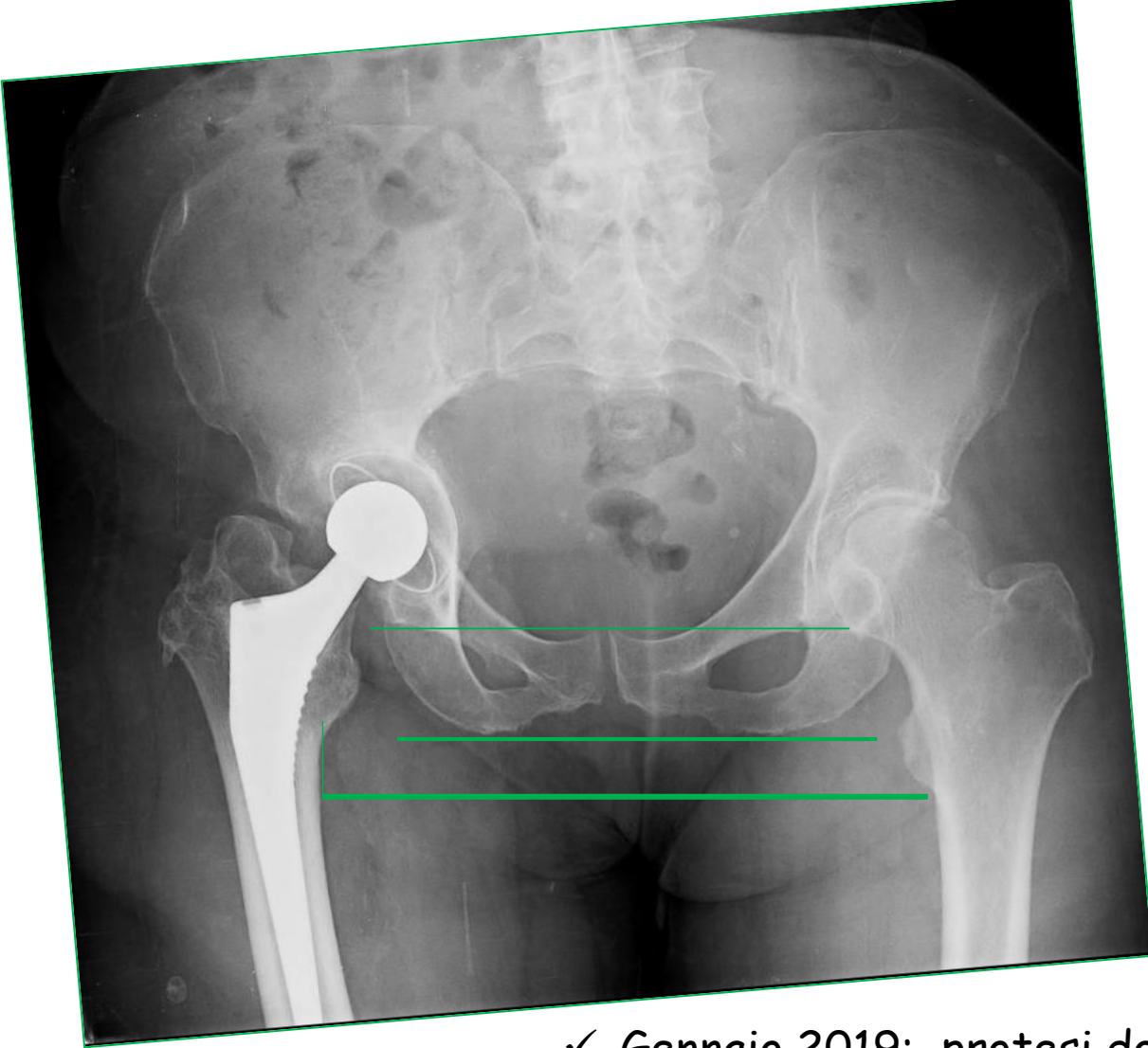
Ospedale Dell' Annunziata - Sulmona
U.O.C. Ortopedia e Traumatologia
Direttore: Dr F. Lombardi





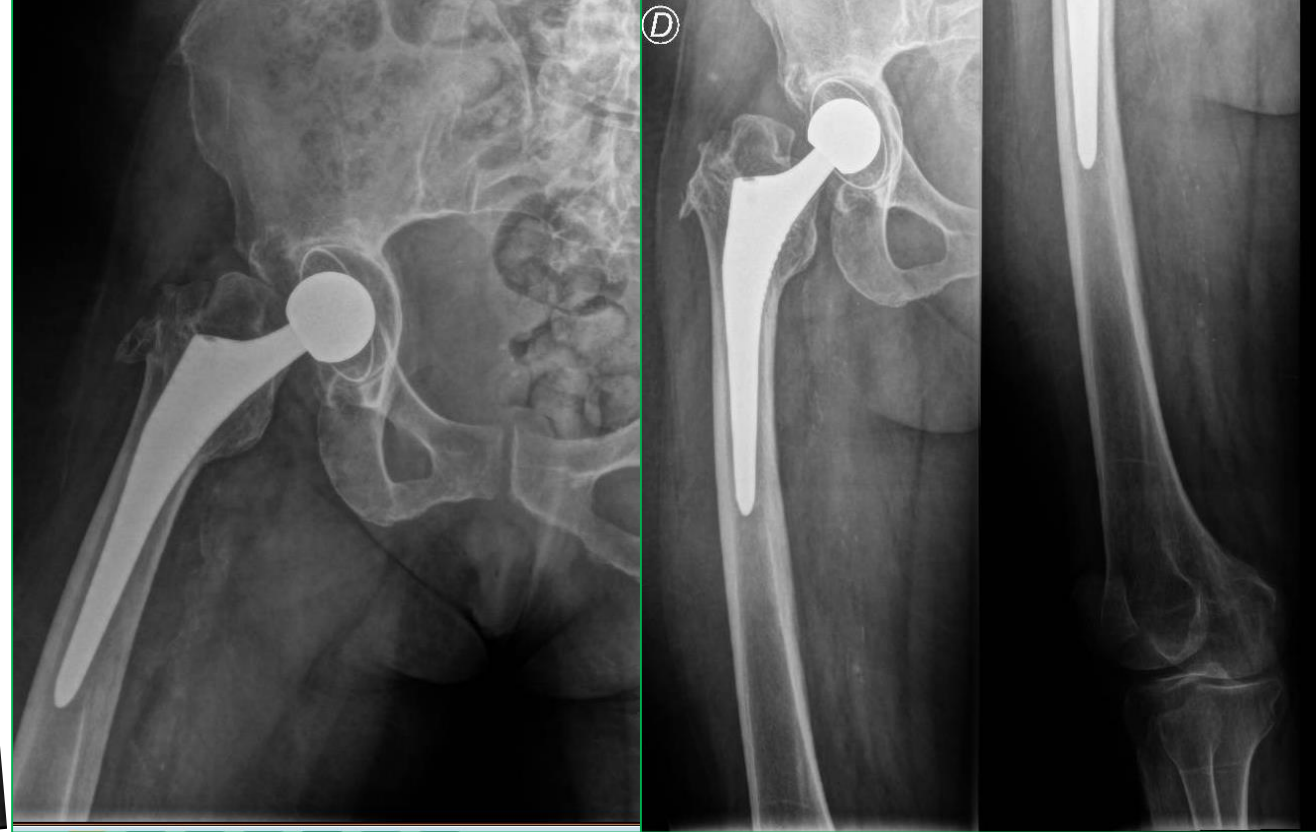
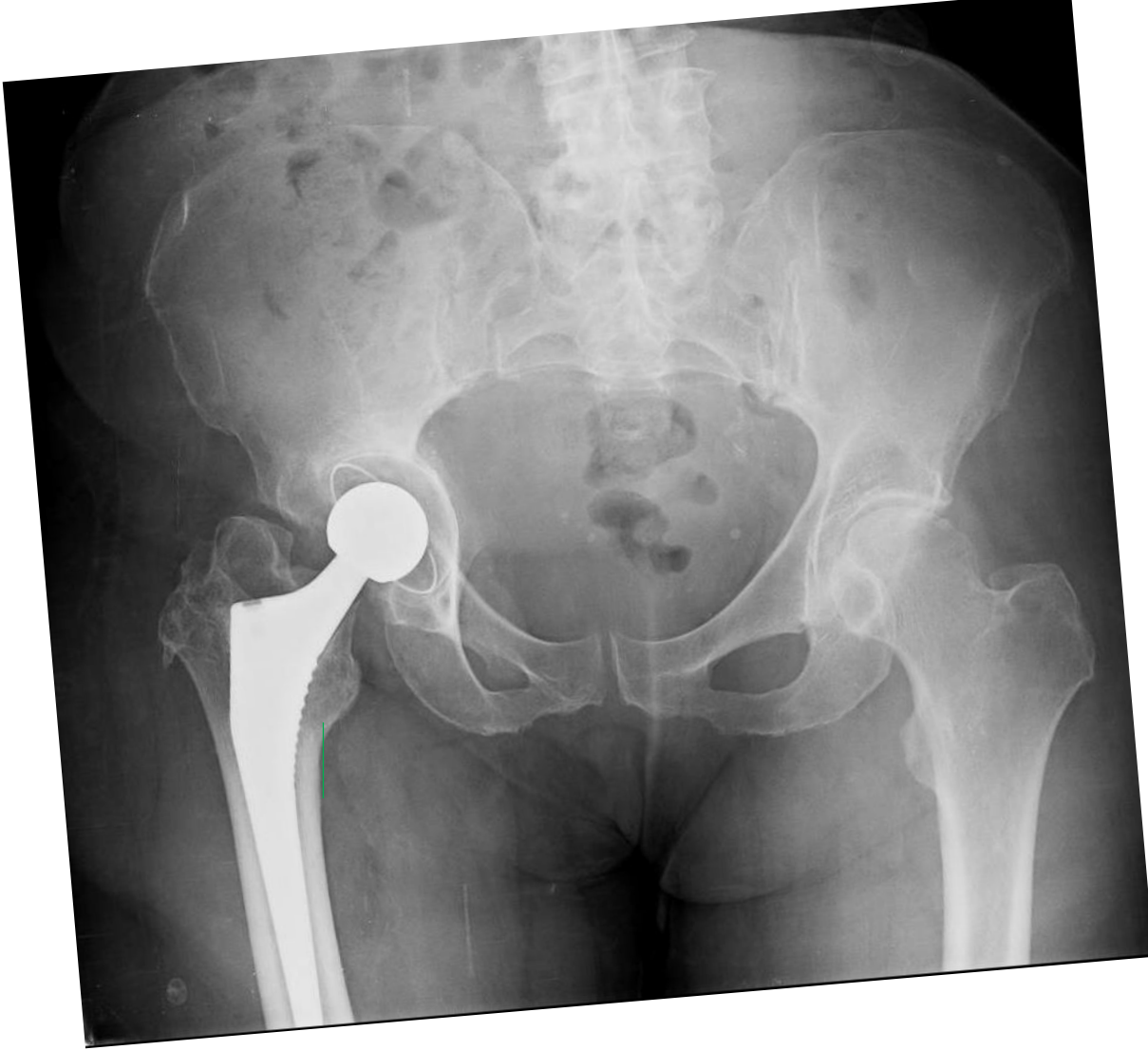L.A. donna, 60 aa

PTA DX Aprile 2018 all' estero

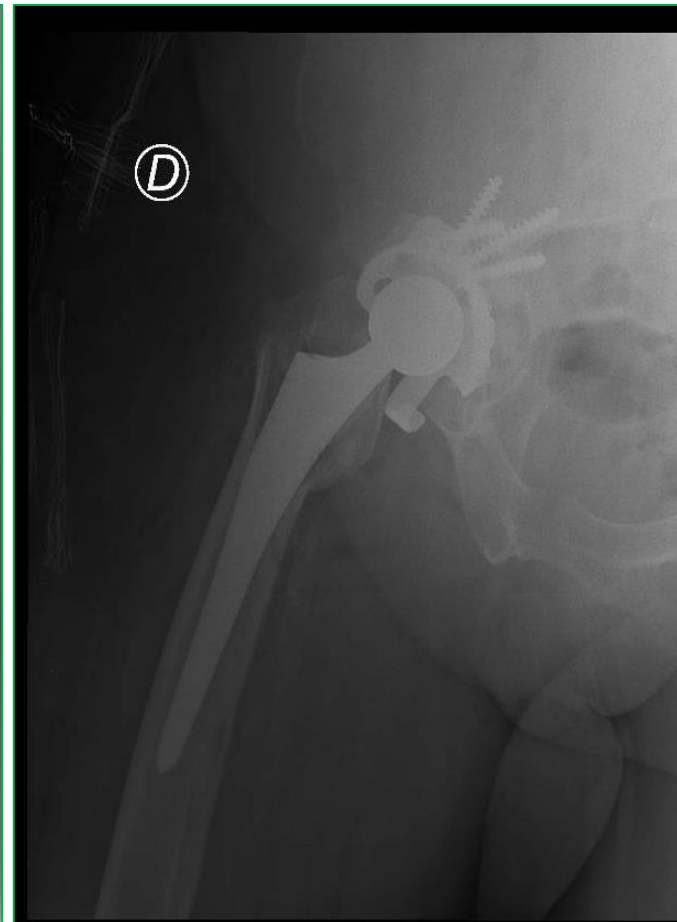
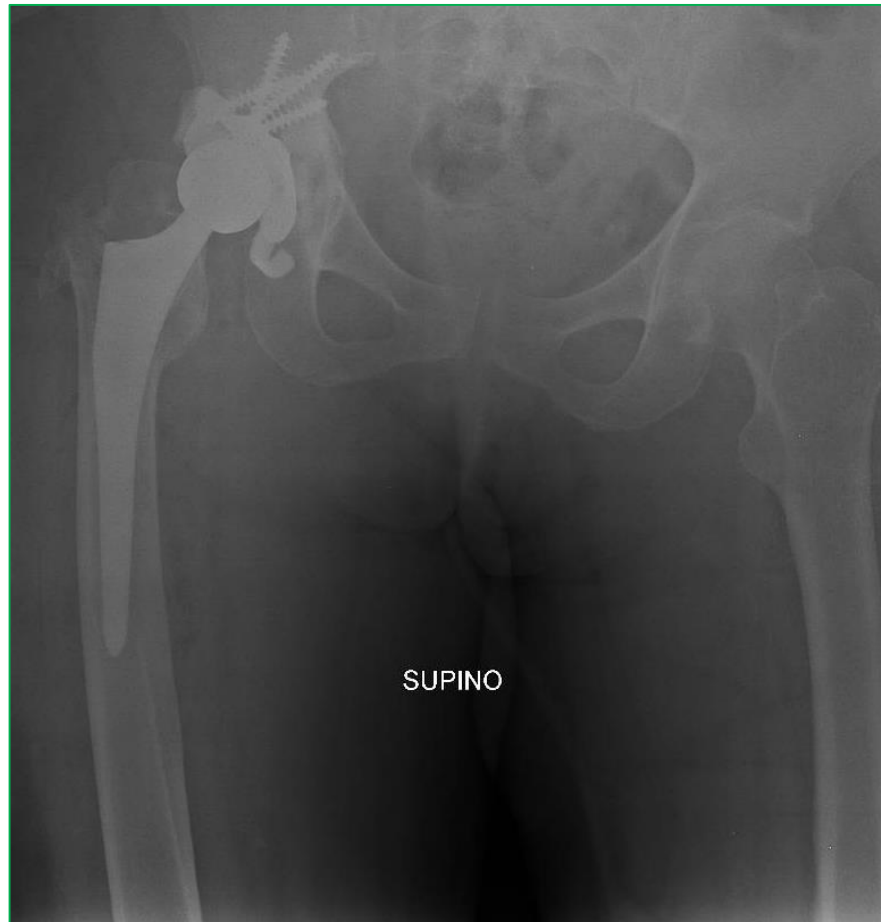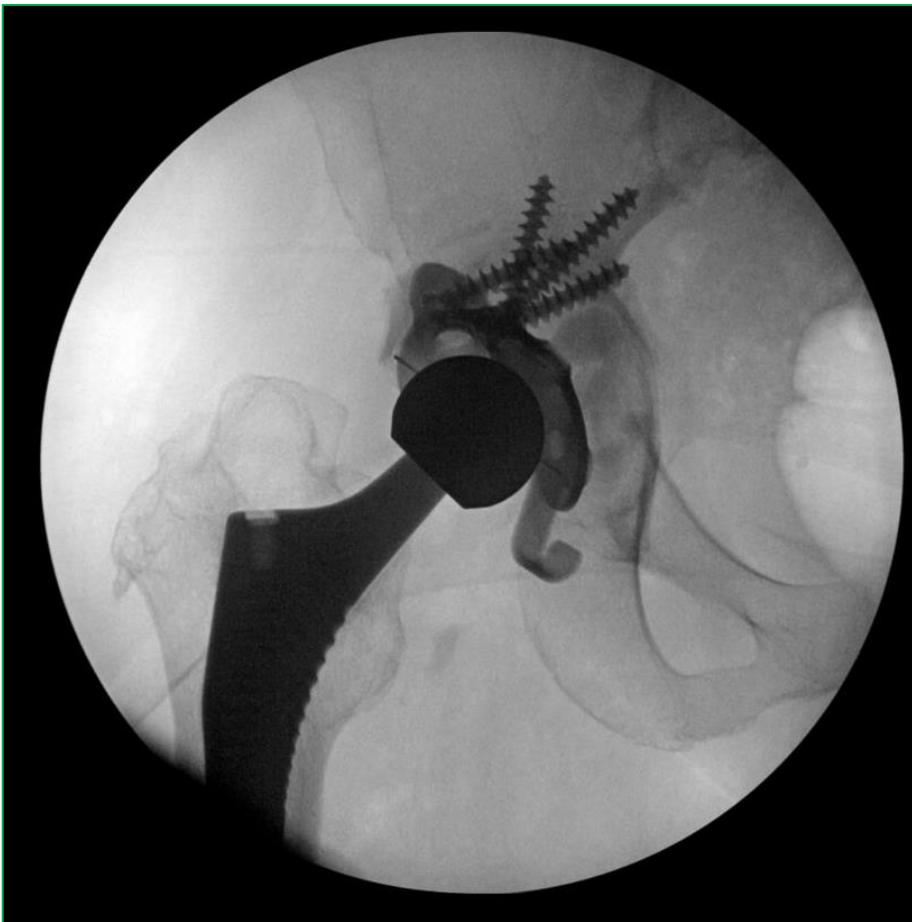


- ✓ Gennaio 2019: protesi dolorosa anca dx
- ✓ Zoppia, contrattura in flessione ed extrarotazione
- ✓ Importante ipometria (6 cm) arto inferiore destro

- ✓ Esiti di grave scoliosi d/I
- ✓ Lombosciatalgia dx - stenosi del canale lombare



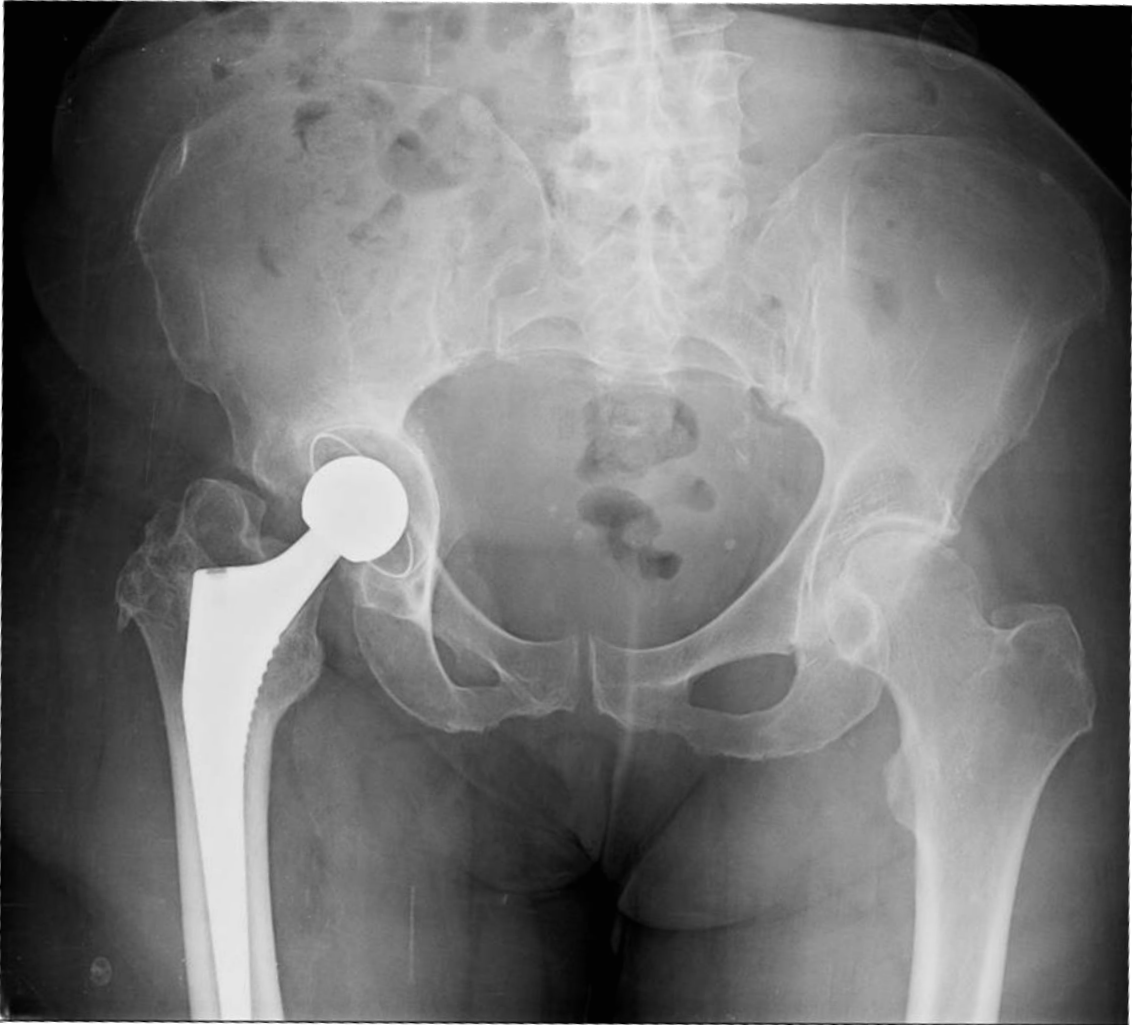- ✓ Rx pre - op: «*Protrusione ed extrarotazione della componente acetabolare*»
- ✓ Esami ematici pre - operatori nella norma ed indici di flogosi negativi



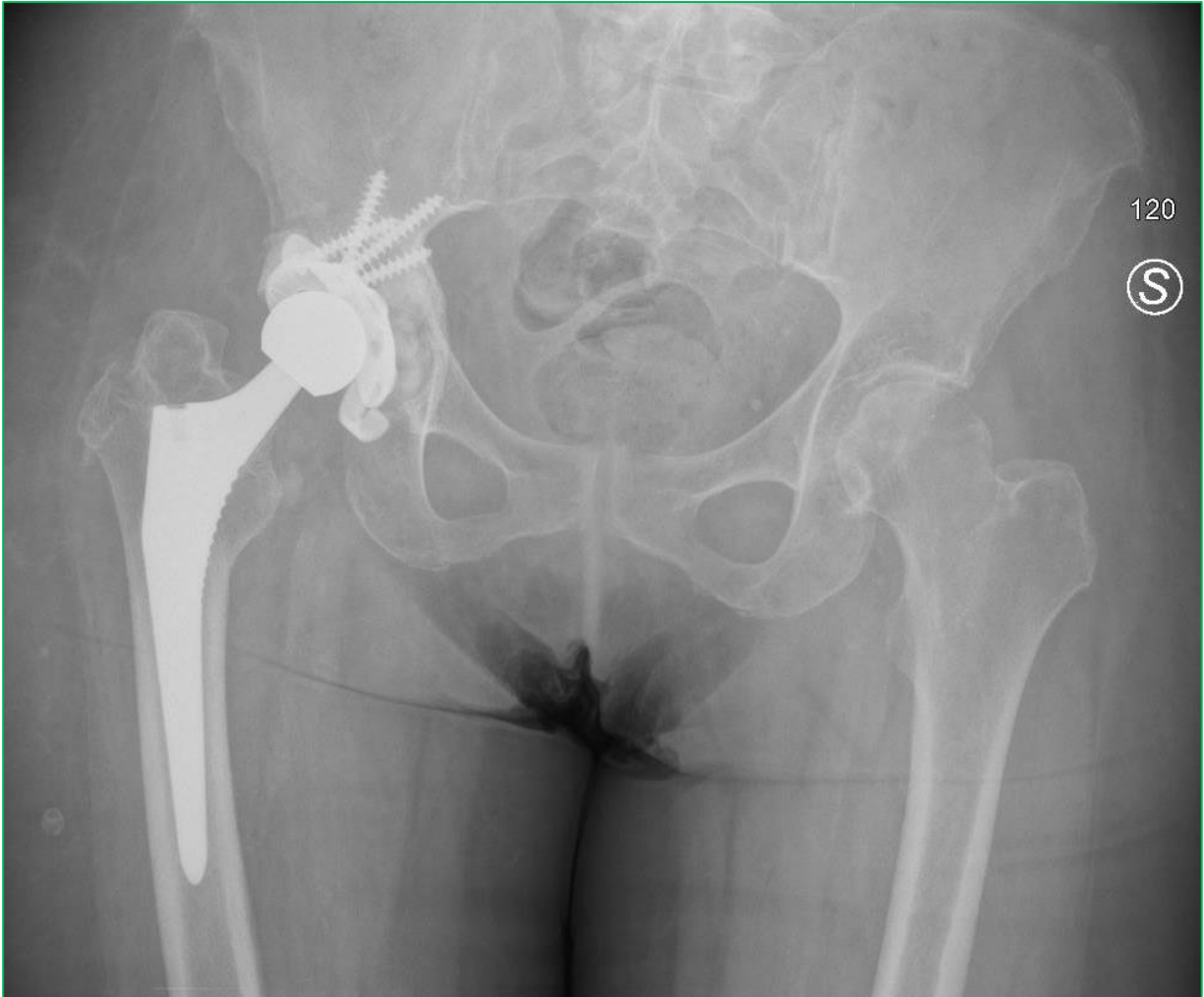Febbraio 2019 - Revisione PTA

- ✓ *...Tessuto periprotetico ridondante. ... componente acetabolare mobilizzata...Stabile la componente femorale*
- ✓ *Espianteo del cotile - Toilette del fondo acetabolare ed alesaggio manuale - Impianto di anello di rinforzo con uncino*
 - ✓ *Impianto di coppa in polietilene cementata*
 - ✓ *Nuova testina femorale in acciaio misura 32 mm*

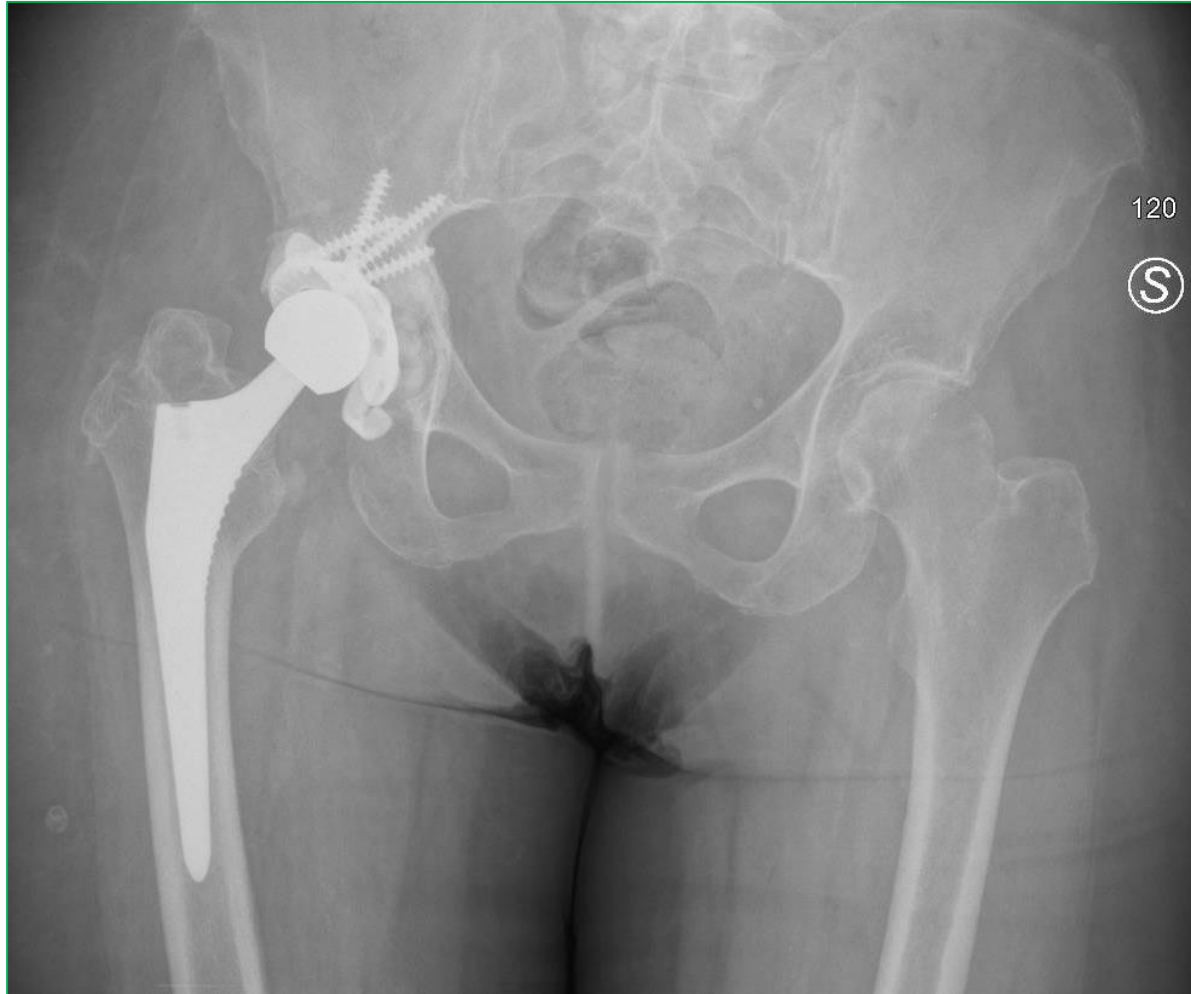Rx pre operatorio



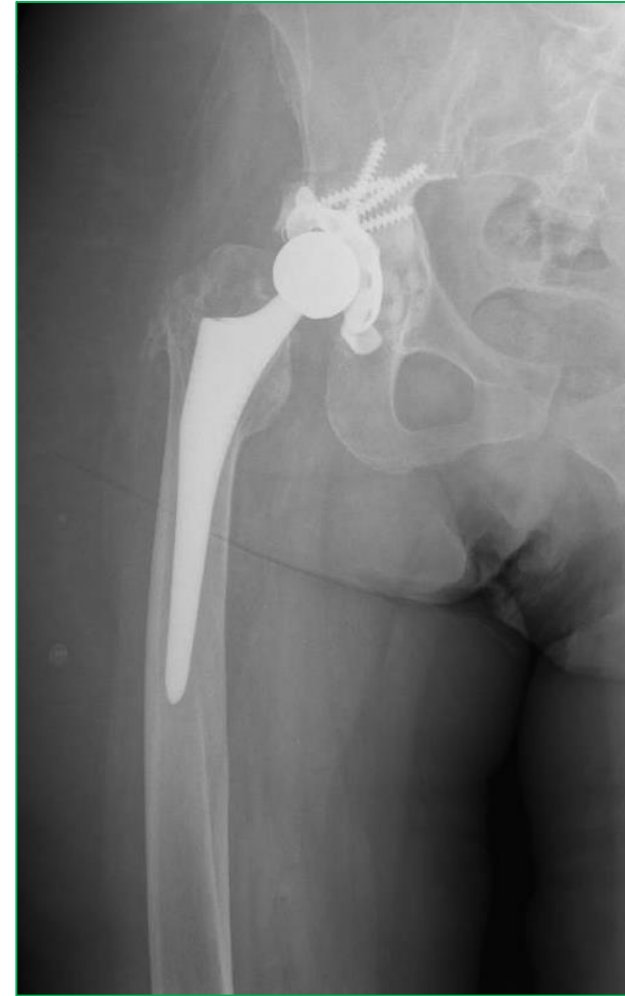Rx post operatorio



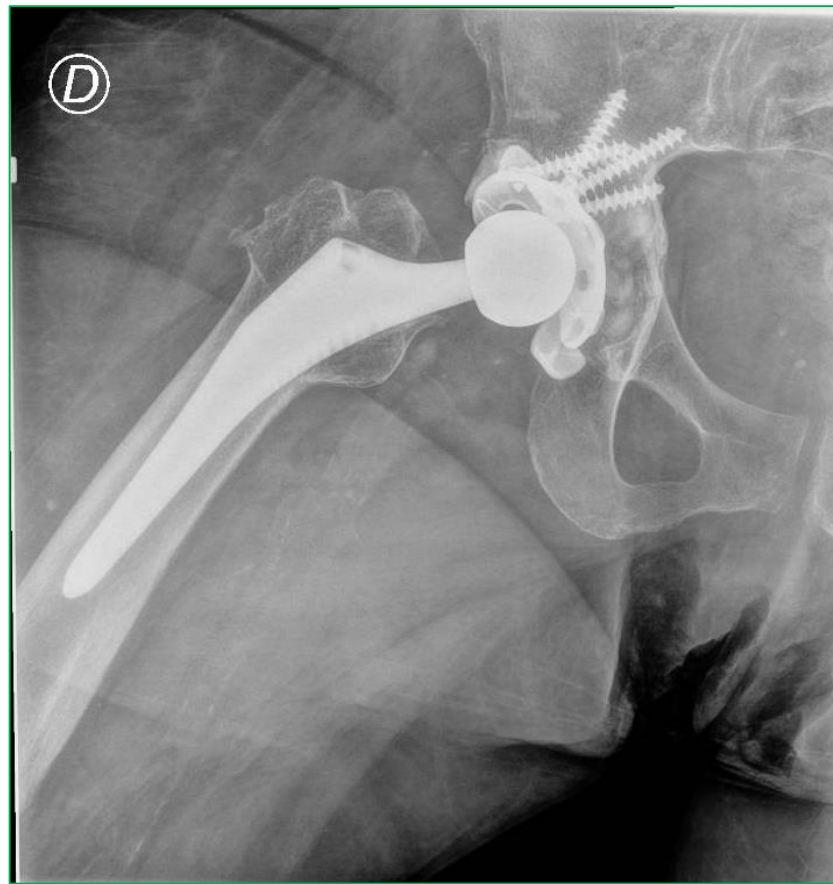
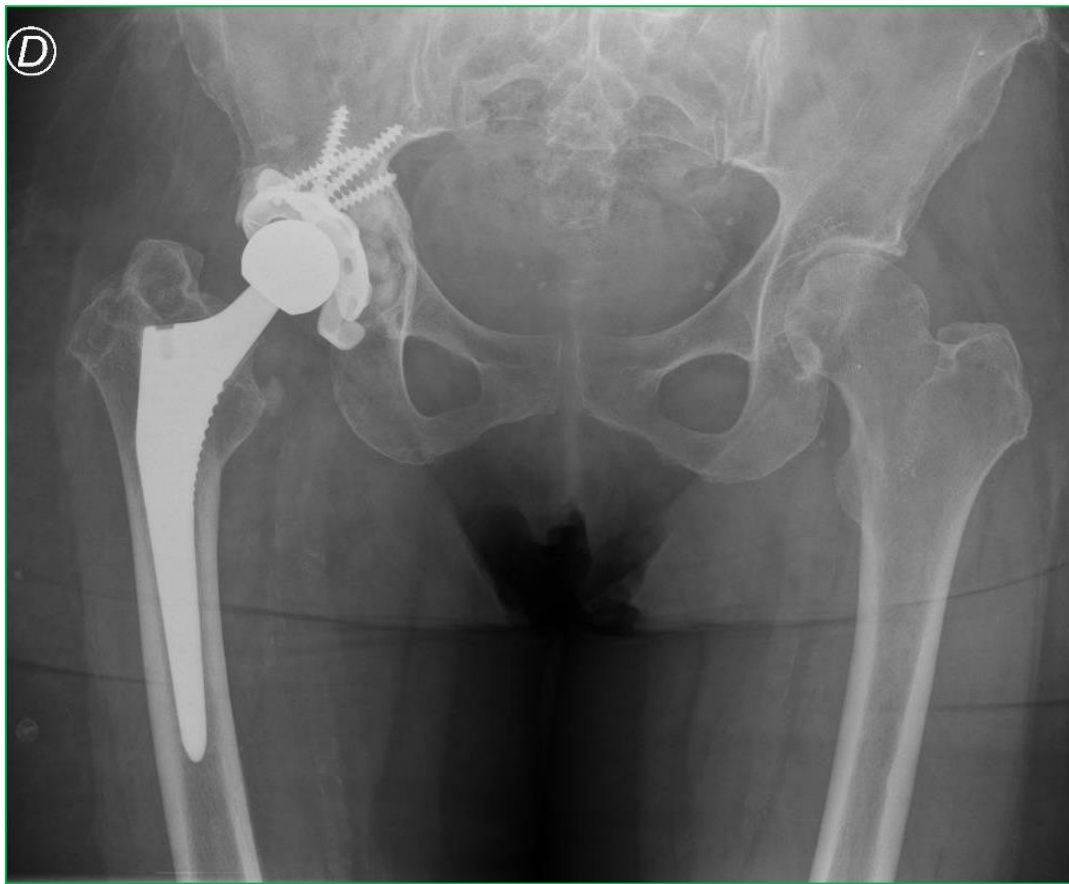Controllo a 30 giorni



- ✓ Ipometria (circa 5 cm)
- ✓ Ipertono muscolare
- ✓ Tendenza alla flessione ed extrarotazione



- ✓ HB 10,2, WBC 7,40, RBC 3,38; PLT 469
- ✓ PDW 9,7 fl, VES 27 mm/h, Alfa1 globulina 4,3 %
- ✓ Rieducazione al carico e deambulazione

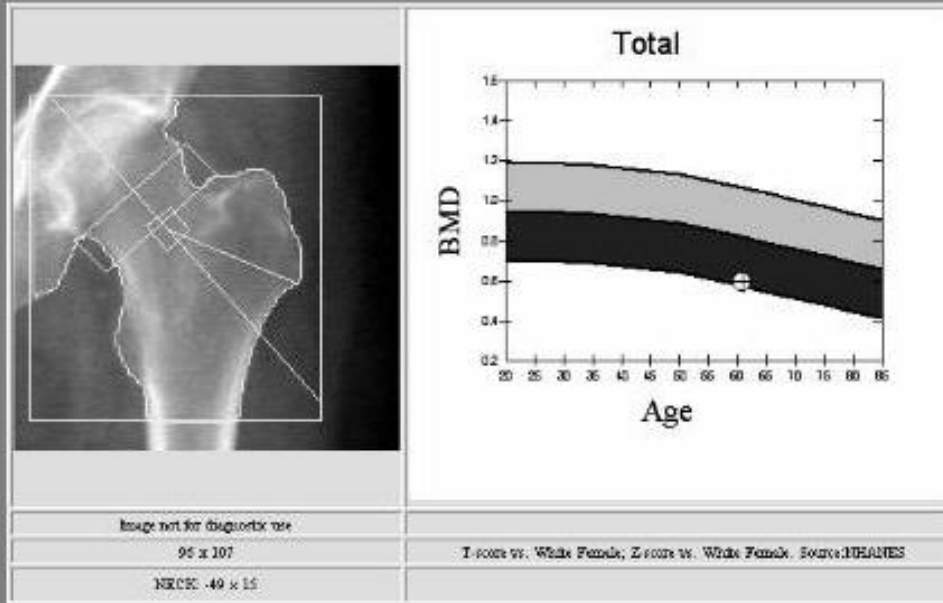


Controllo a 3 mesi

- ✓ Miglioramento del tono muscolare e della metria
- ✓ Flessione ed extrarotazione dell' anca piu' fisiologiche
- ✓ Deambulazione possibile con canadesi

Patient Information:

Name:	LAZAROVA, ANTOANETA
Social Security No:	
Patient ID:	10329333
Postal Code:	
Sex:	Female
Ethnicity:	White
Height:	165.0 cm
Weight:	62.0 kg
DOB:	17.10.1958
Age:	60
Menopause Age:	37
Referring Physician:	



10/09/2019

MOC/DEXA

Età 69 aa

T - Score collo femore - 3,3

Z - Score - 1,9

Scan Information:

Scan Date:	10 September 2019 - A09101904
Scan Type:	a Left Hip
Analysis Date:	10.09.2019 09:09
Report Date:	10.09.2019 09:10
Institution:	OSPEDALE SS. ANNUNZIATA
Operator:	CR
Model:	Delphi A (S/N71270)
Comment:	
Software version:	12.6

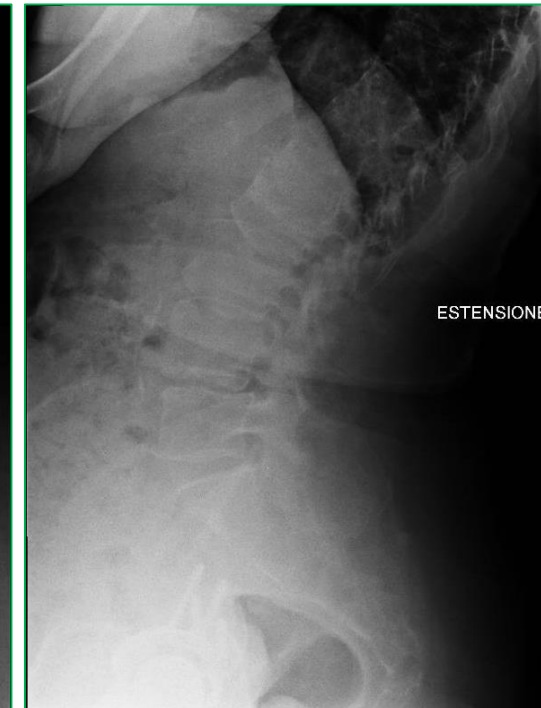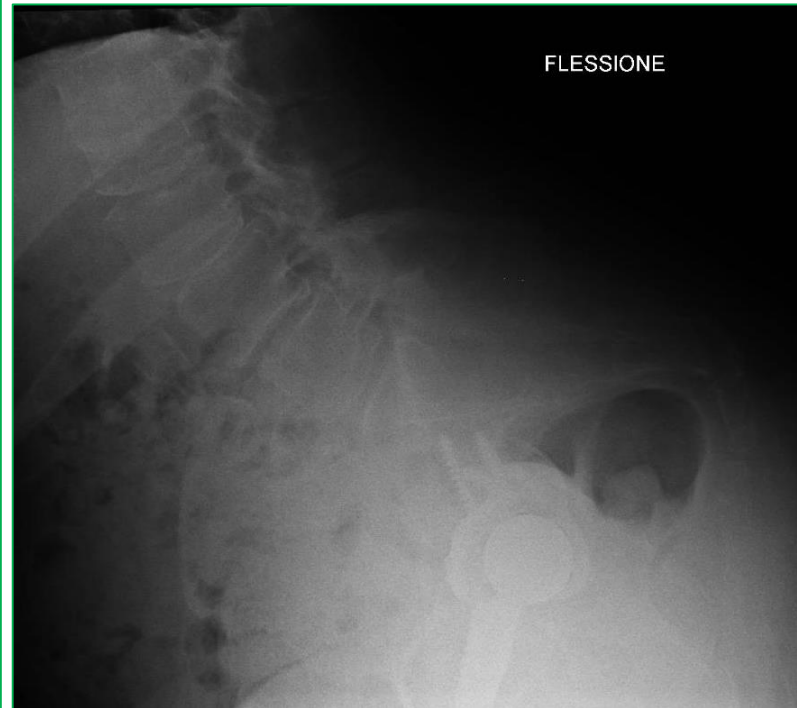
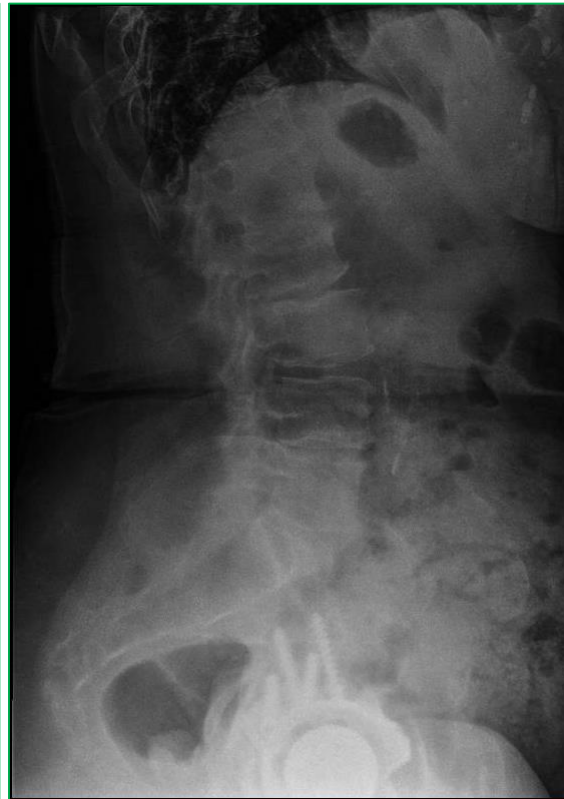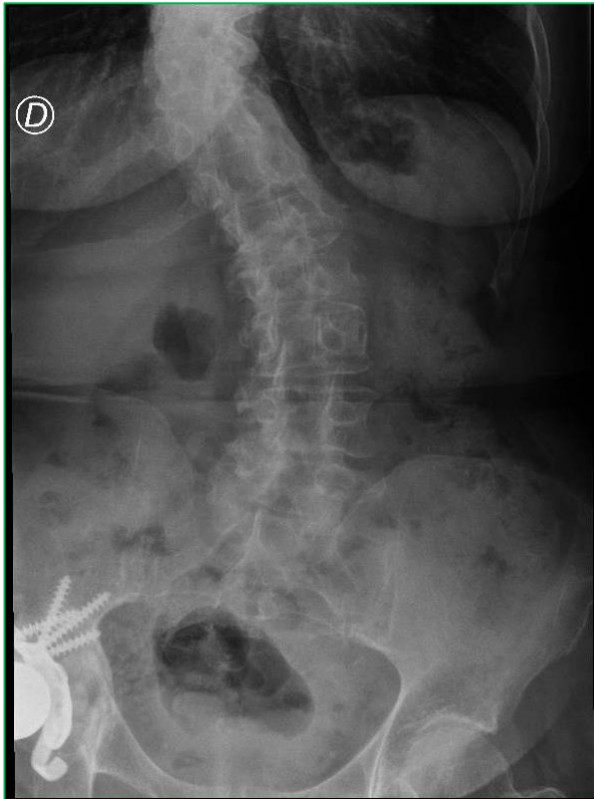
Results Summary:

Region	Area[cm ²]	BMC[(g)]	BMD[g/cm ²]	T-score	PR (Peak Reference)	Z-score	AM (Age Matched)
Neck	5.68	2.77	0.487	-3.3	57	-1.9	69
Troch	10.20	4.90	0.481	-2.2	68	-1.3	79
Inter	24.68	16.51	0.669	-2.8	61	-2.0	68
Total	40.55	24.18	0.596	-2.8	63	-1.8	73

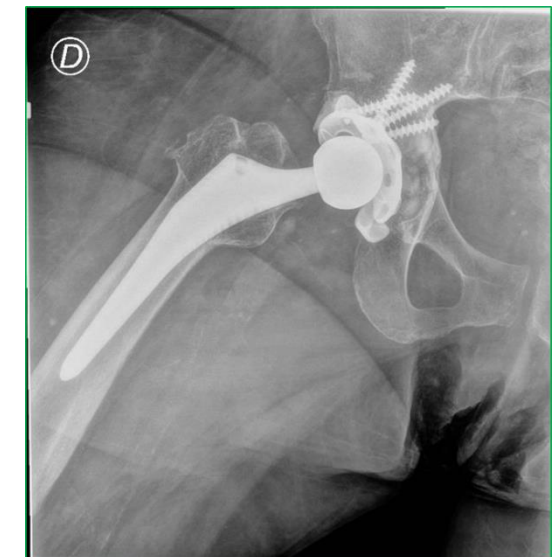
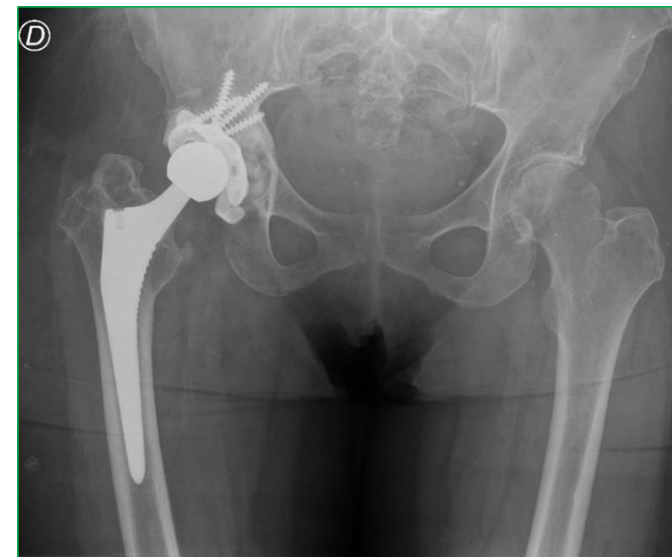Total BMD CV 1.0%, ACF = 1.024, BCF = 1.002

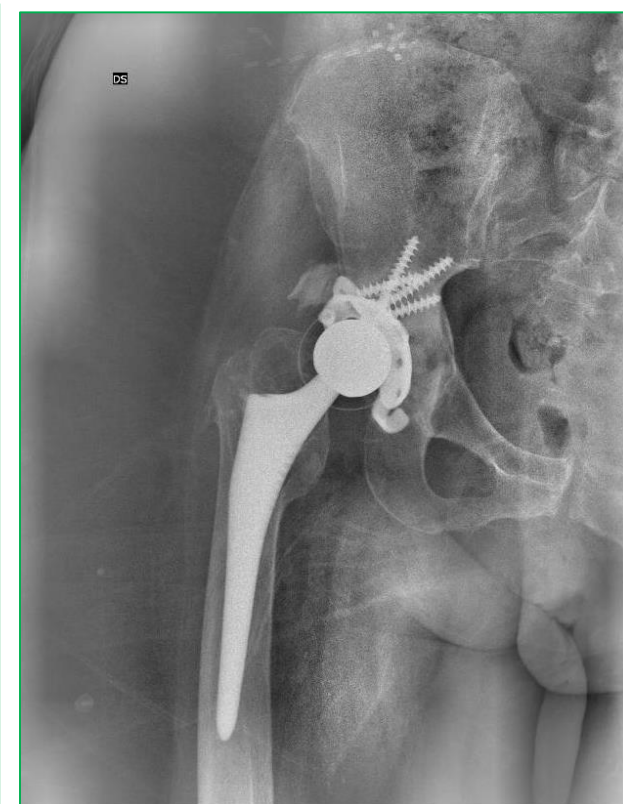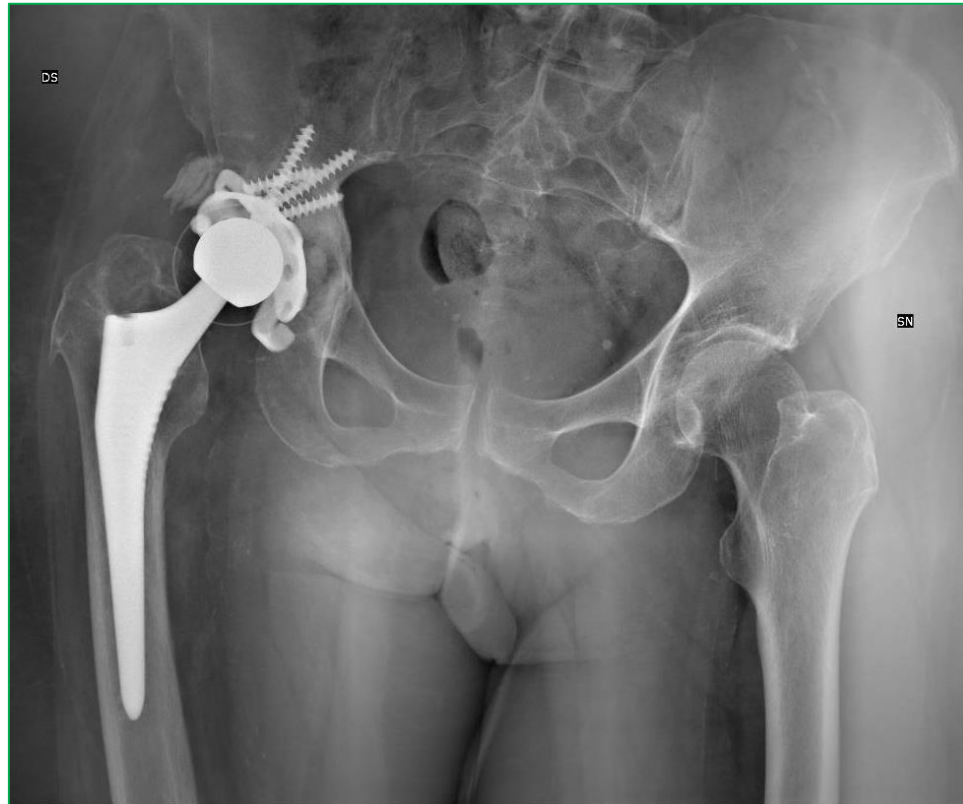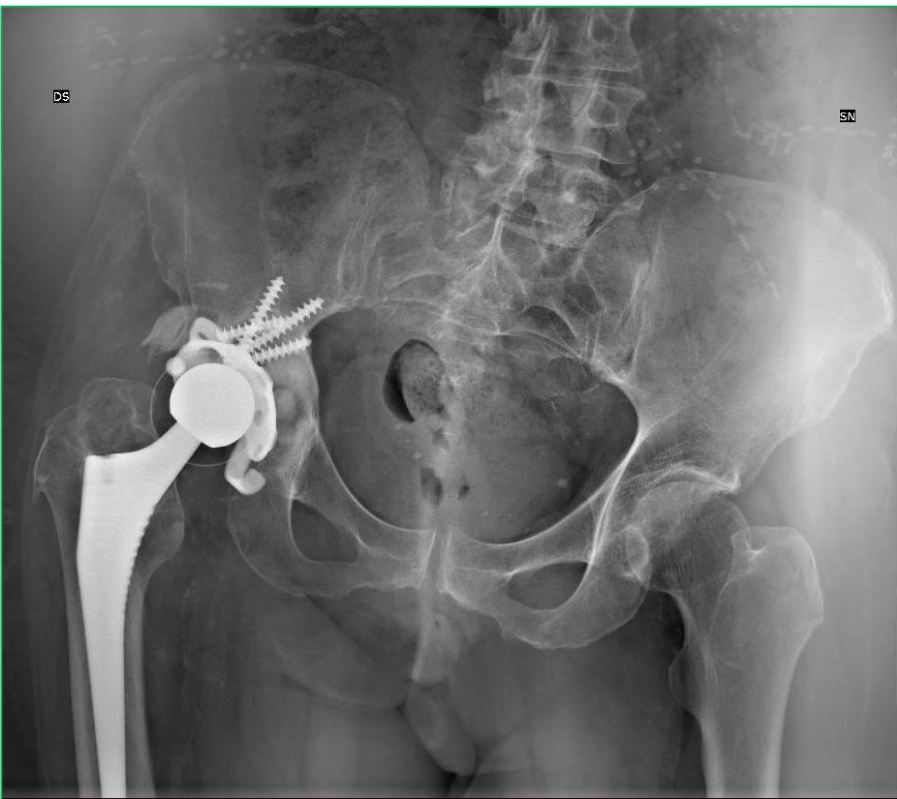
Physician's Comment:

Controllo a 6 mesi



- ✓ Controlli per la grave scoliosi e spondilosi
- ✓ Lombosciatalgia cronica destra
- ✓ Stenosi del canale lombare
- ✓ Visite neurologiche e neurochirurgiche
- ✓ Elettromiografie

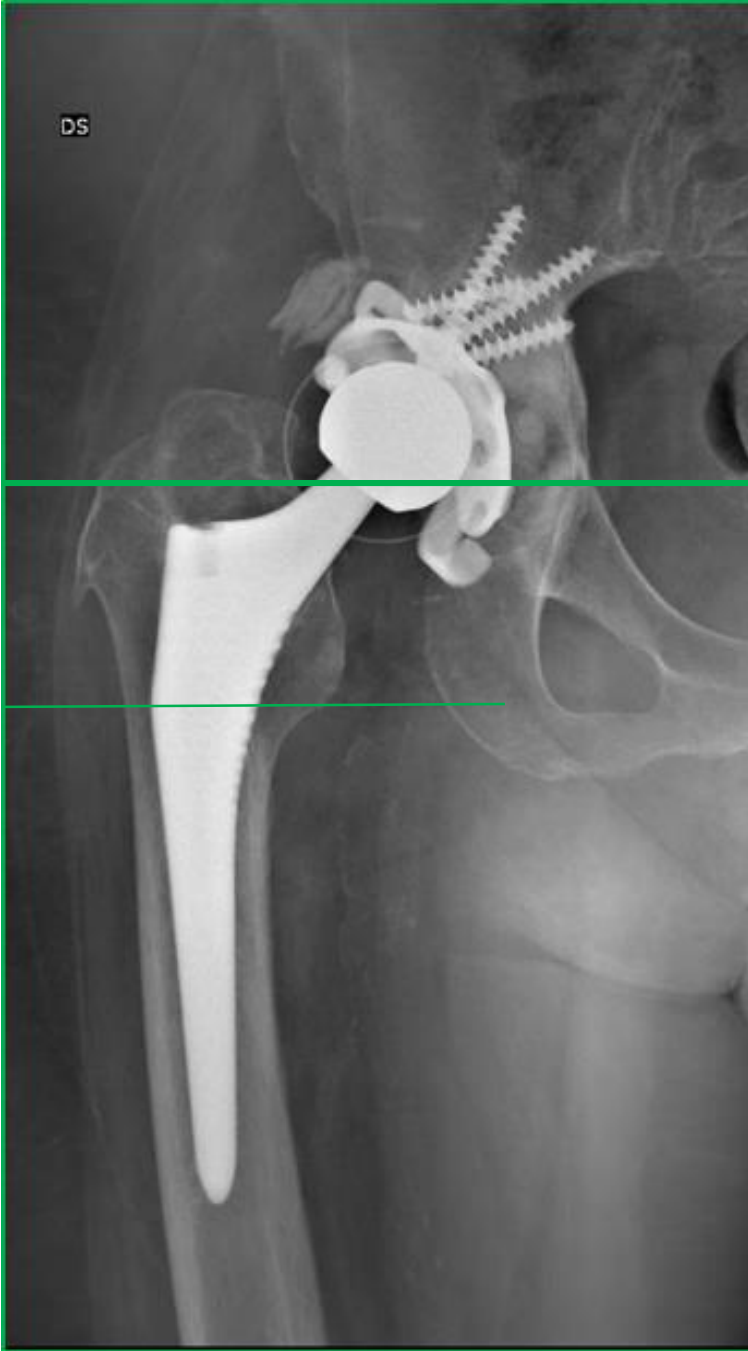




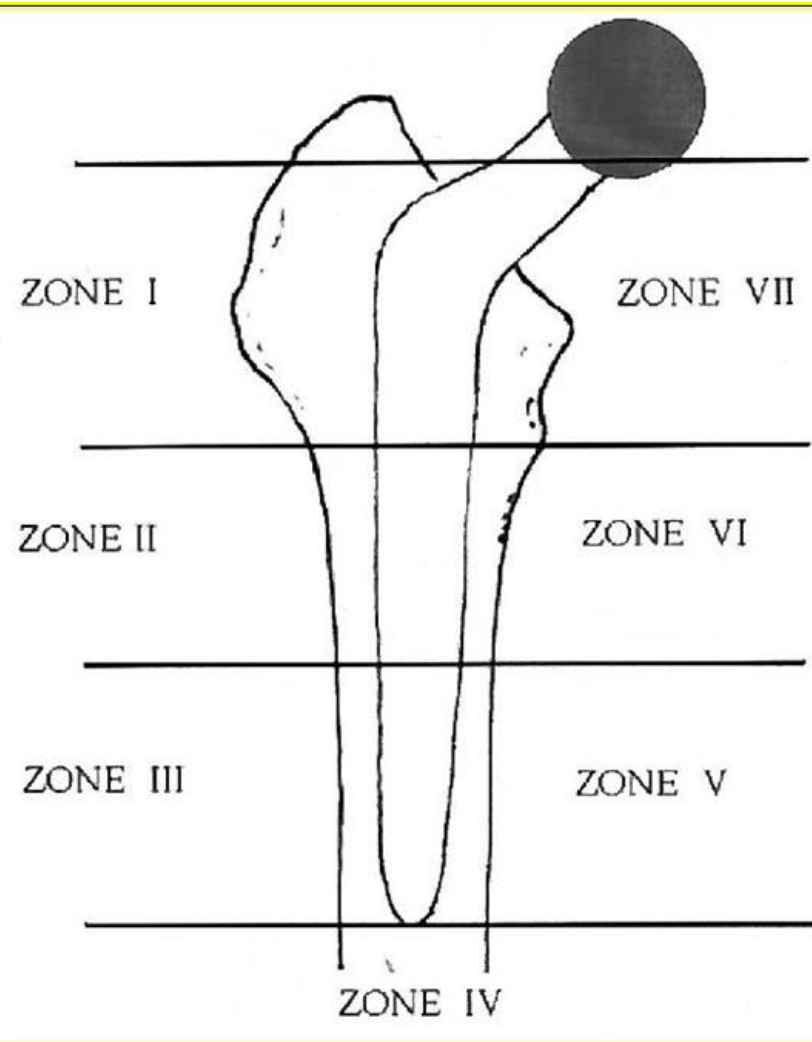
Dopo un anno dall' intervento di Revisione

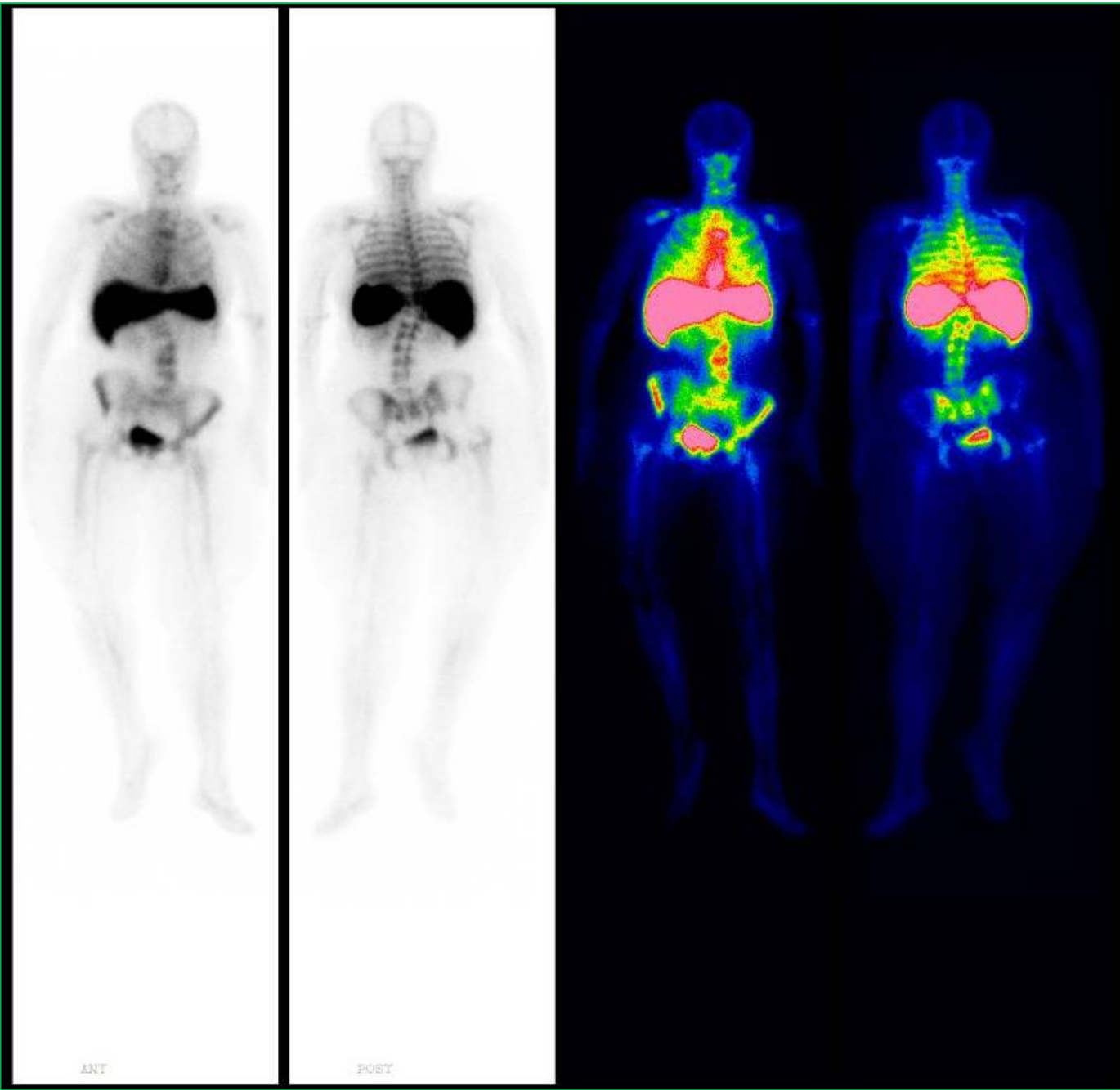
- ✓ Evidente squilibrio posturale
- ✓ Coxalgia, zoppia, limitazione articolare, ipertono muscolare a dx
- ✓ Cute integra, termotatto negativo

DS



- Riassorbimento prevalente
- nelle zone 1 e 7 di Gruen

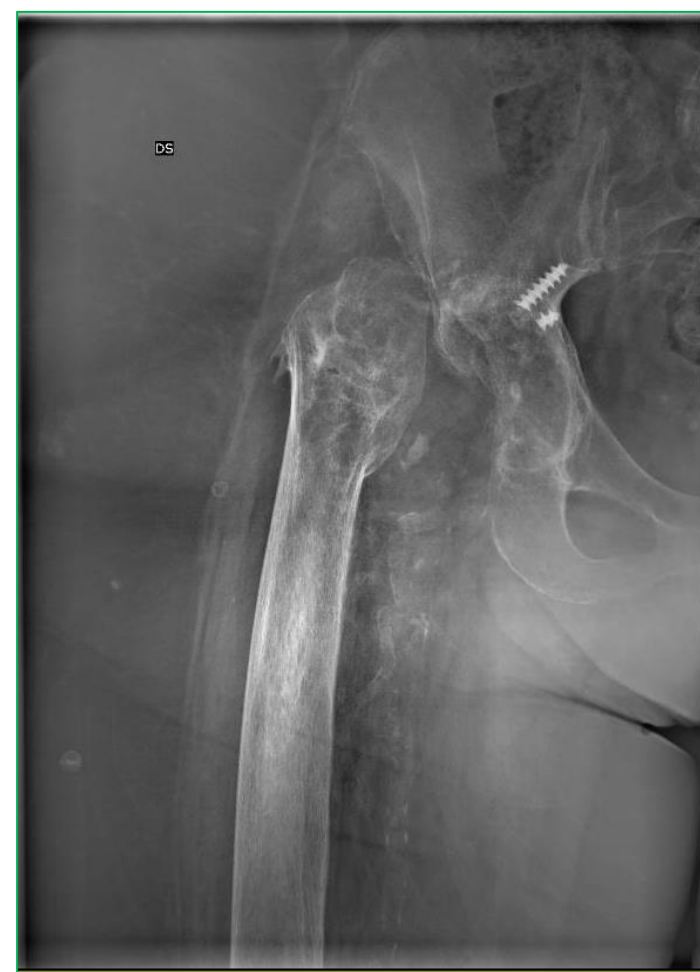
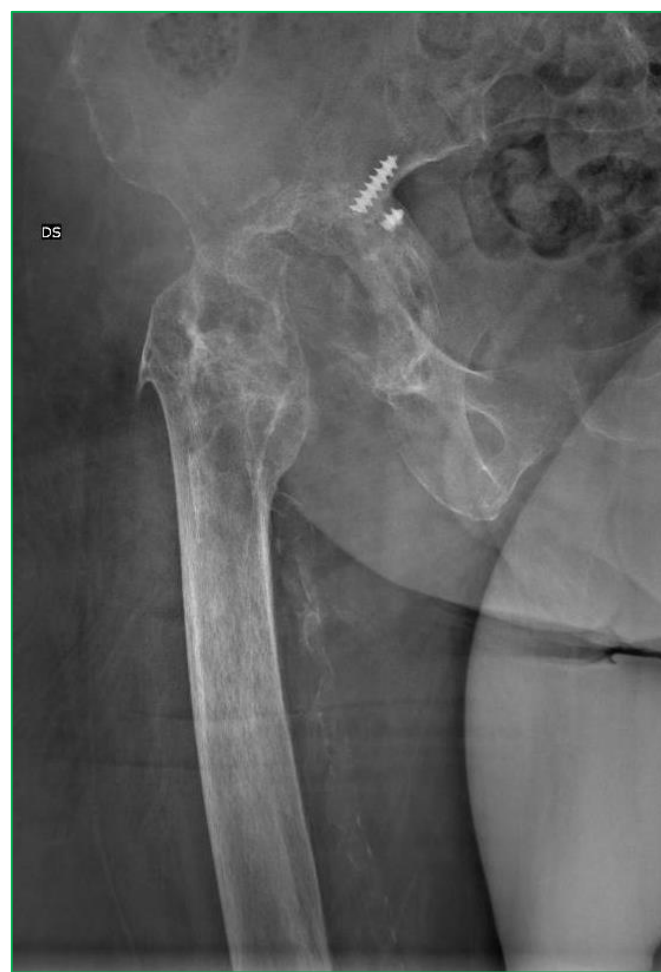
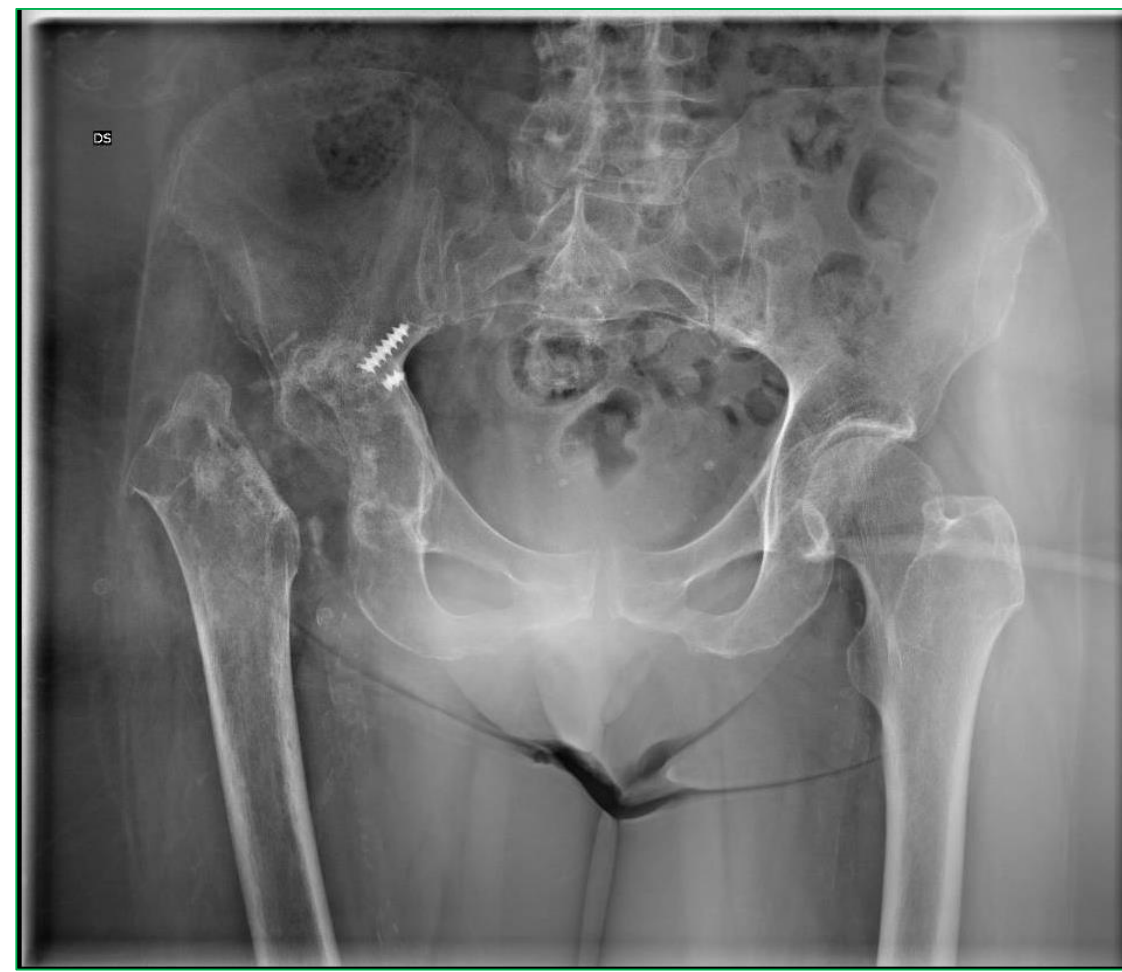

**SCINTIGRAFIA A LEUCOCITI MARCATI
(Tecnezio - 99 di Settembre 2020)**

*"...area circoscritta di moderato accumulo...
in corrispondenza del piccolo trocantere dx
compatibili con processo flogistico settico"*

....Ad un anno e mezzo dalla I revisione



Aprile 2021 - c/o altro P.O. "Mobilizzazione settica di PTA destra"

"Espianto della protesi all' anca destra"

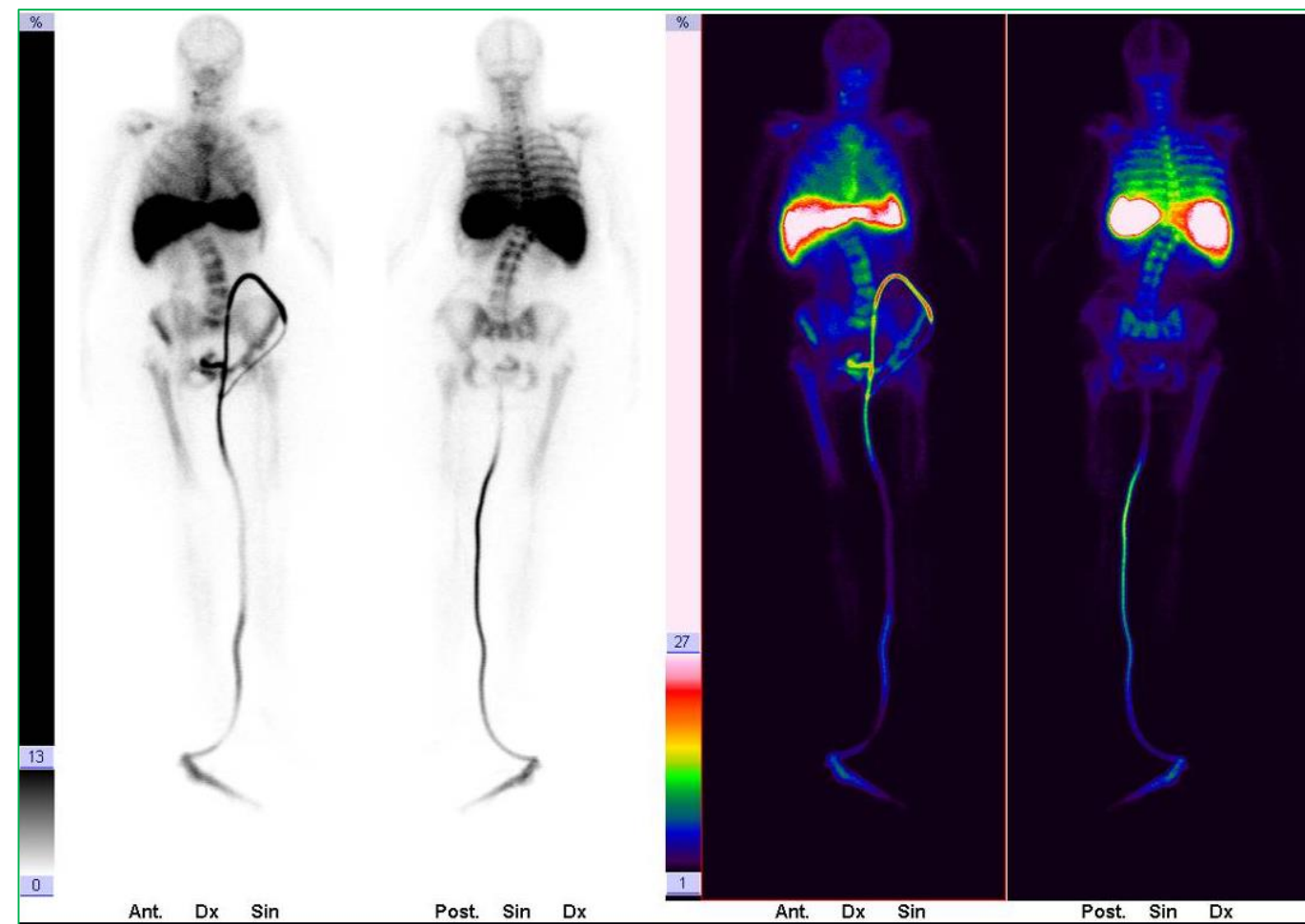
Dal verbale operatorio si apprende: *"...si evidenzia severa degenerazione tissutale con i tessuti molli caratterizzati da accumulo di detriti metallici in verosimile quadro di metallosi. Non si evidenziano franchi segni di infezione ai tessuti molli periarticolari..."*



Durante la degenza: anemia post-operatoria sottoposta a emotrasfusioni - infezione del sito chirurgico (Esami colturali positivi per *Staphilococcus Simulans**) - veniva impostata una terapia con Levofloxacina

* Gram-positivo, coagulasi negativo, insieme a *St.Aureus* tra 35% - 50% delle infezioni periprotetiche Pubmed, 2016

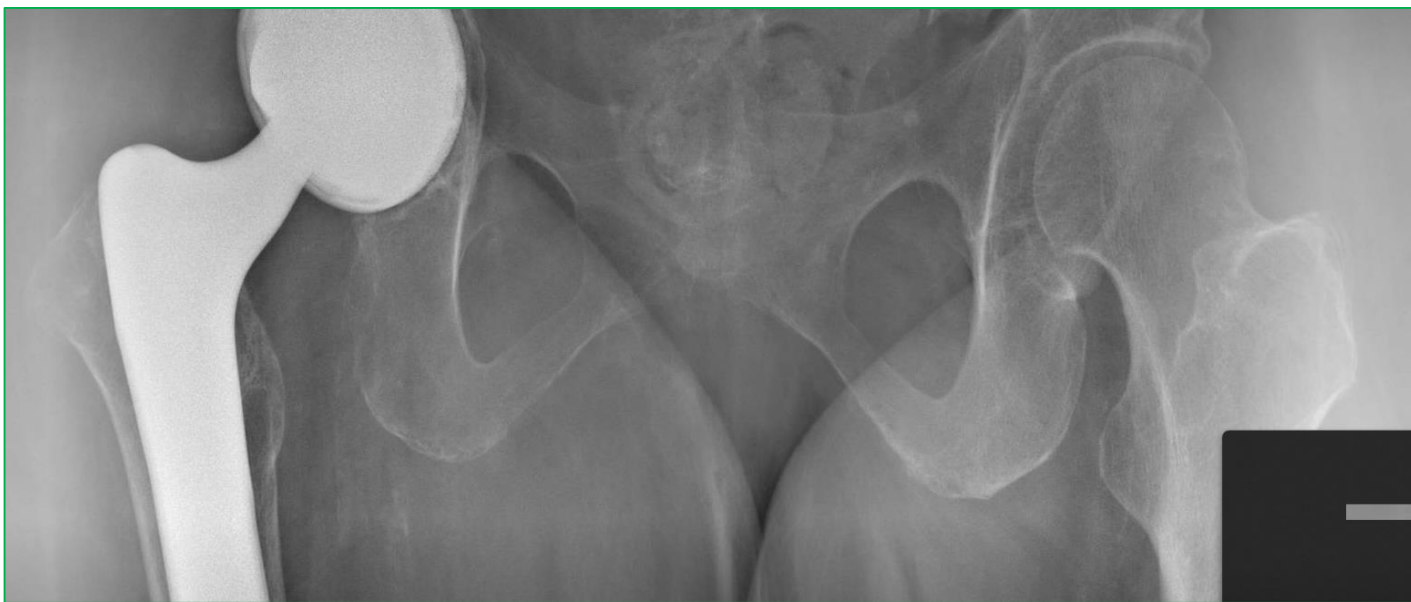
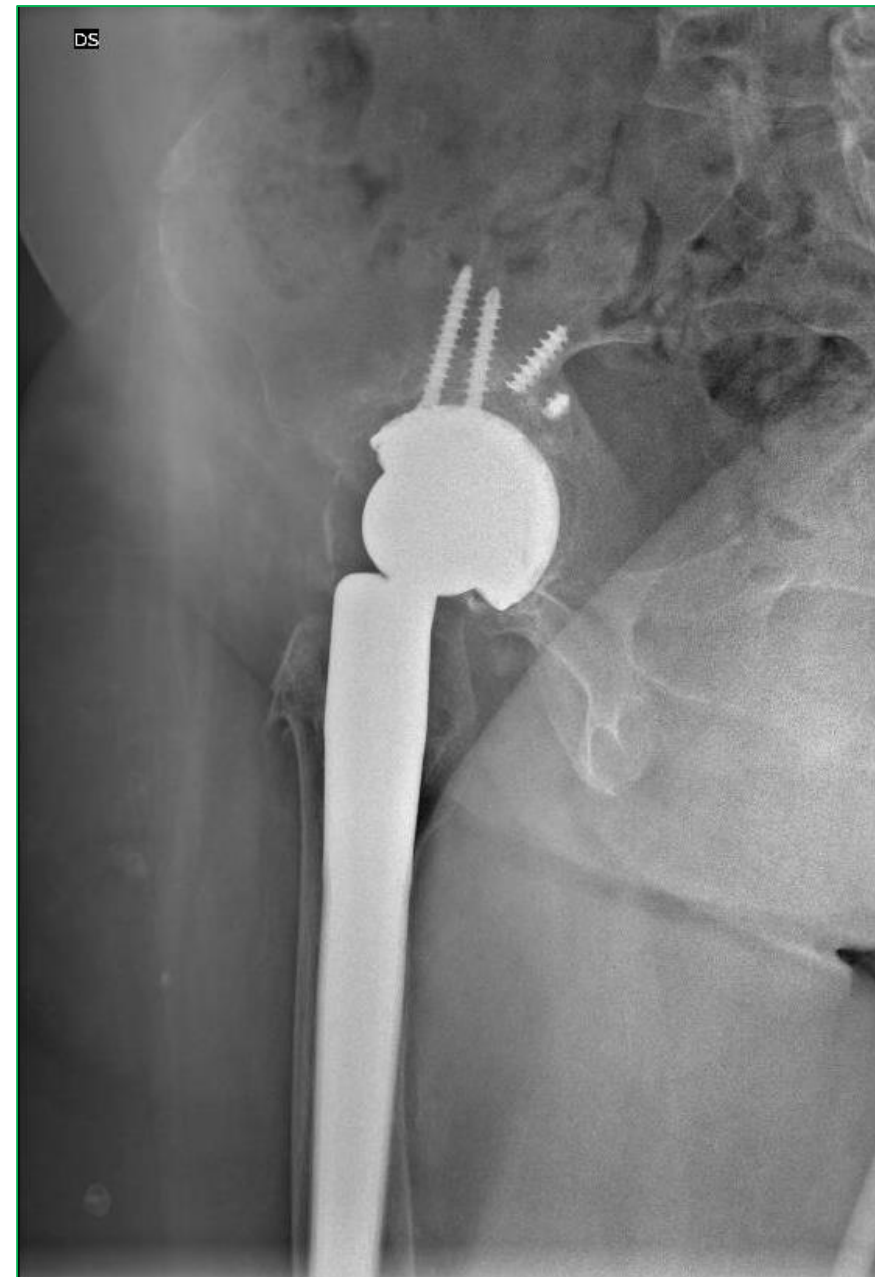
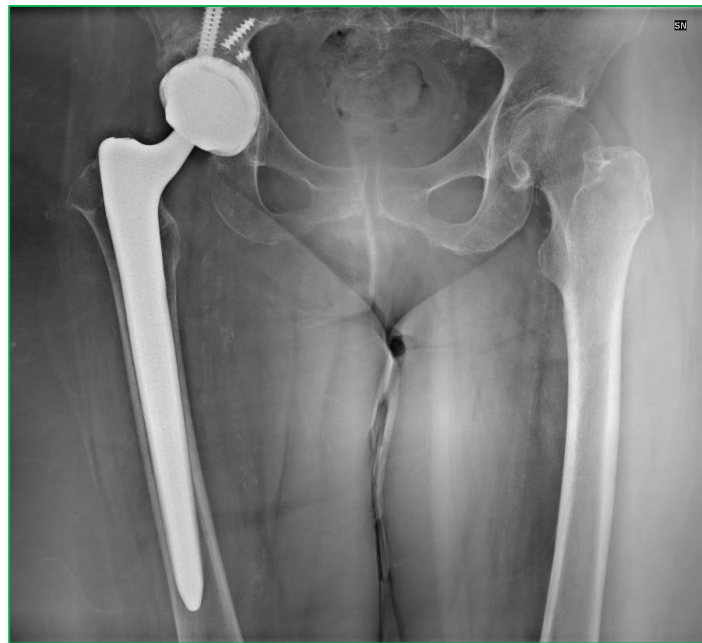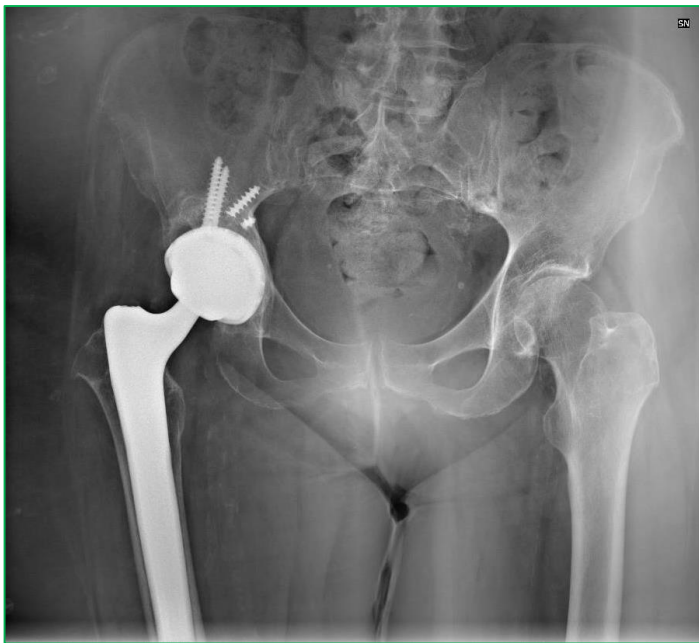- Durante il Ricovero in lungodegenza / Riabilitazione: Febbre e infezione da *Clostridium difficile* poi risoltasi
- TAC Anca dx: voluminoso ematoma in sede di intervento chirurgico che veniva drenato



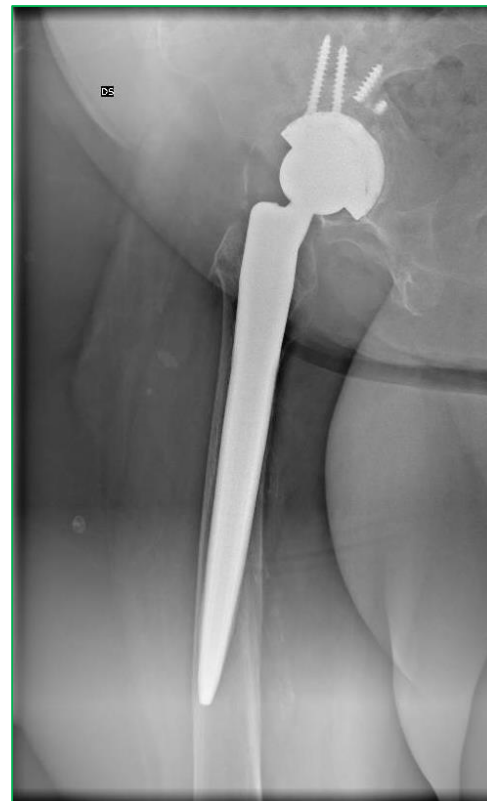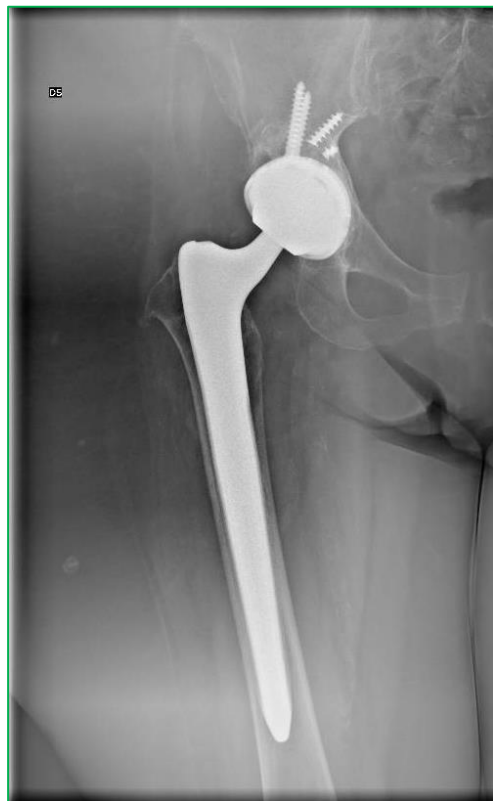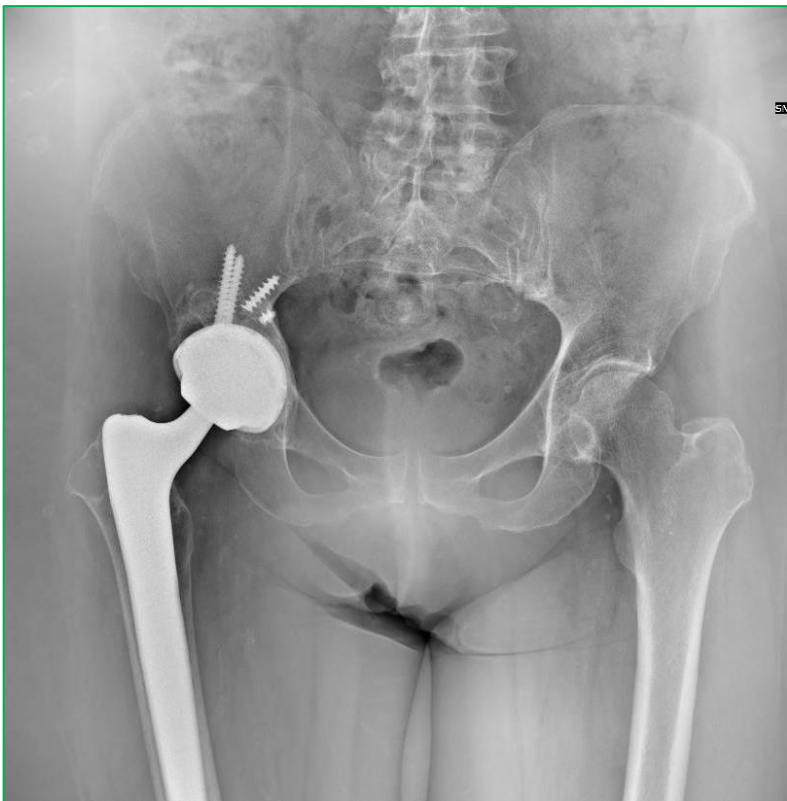
SCINTIGRAFIA A LEUCOCITI MARCATI (Tecnezio - 99 di Dicembre 2021)

"...non si documentano aree di accumulo del radiofarmaco come per assenza di Fenomeni flogistico settici"

8 mesi dall' espianto

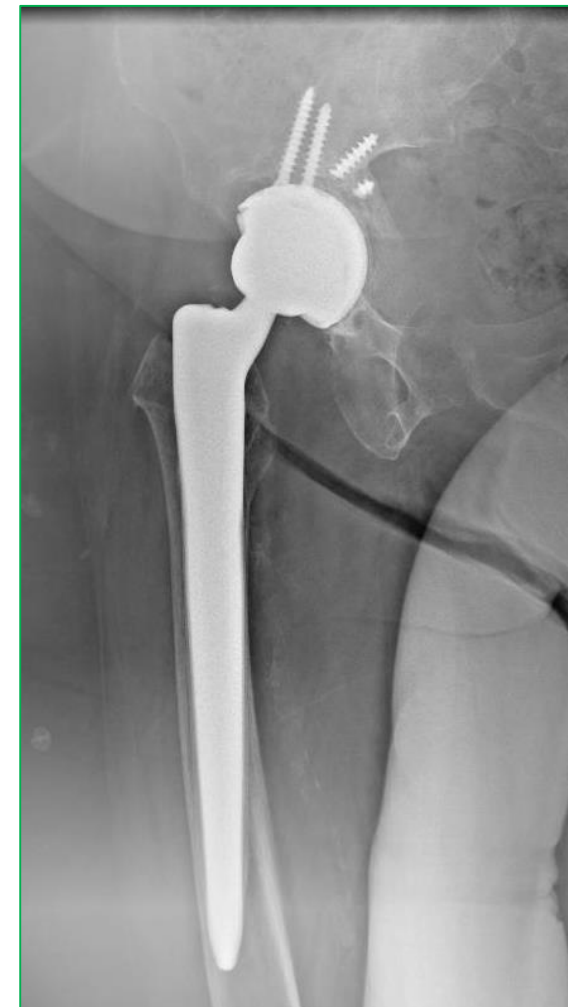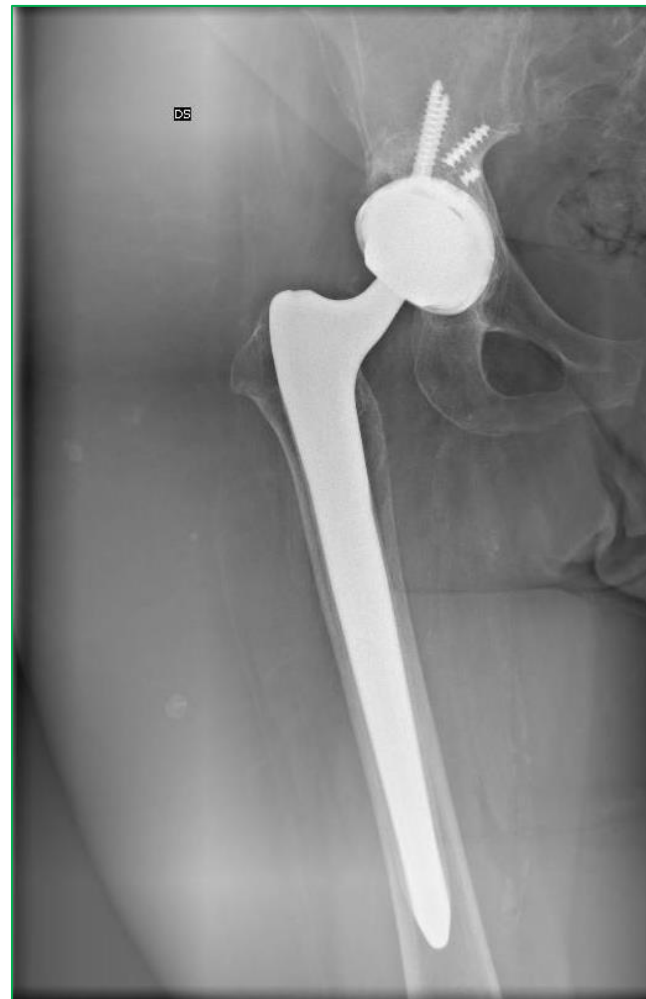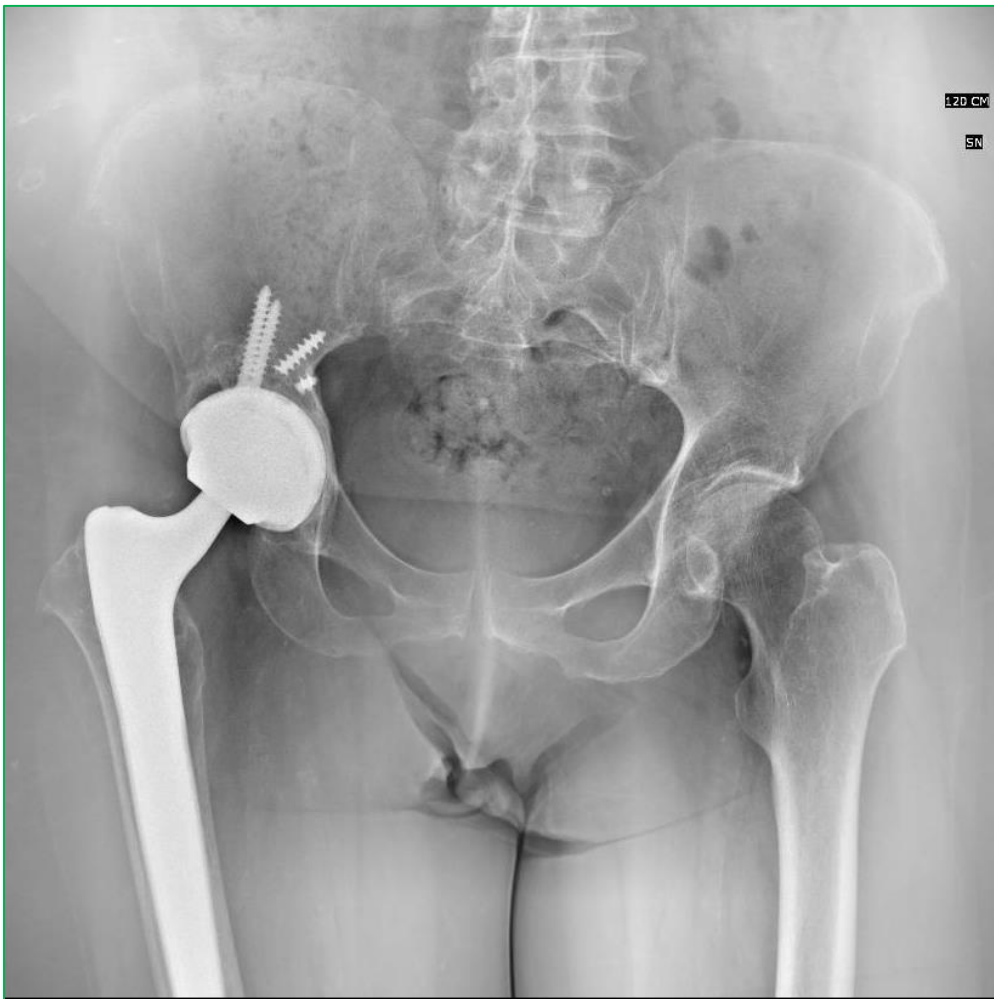


Marzo 2022 Ri - Revisione - c/o altro P.O.

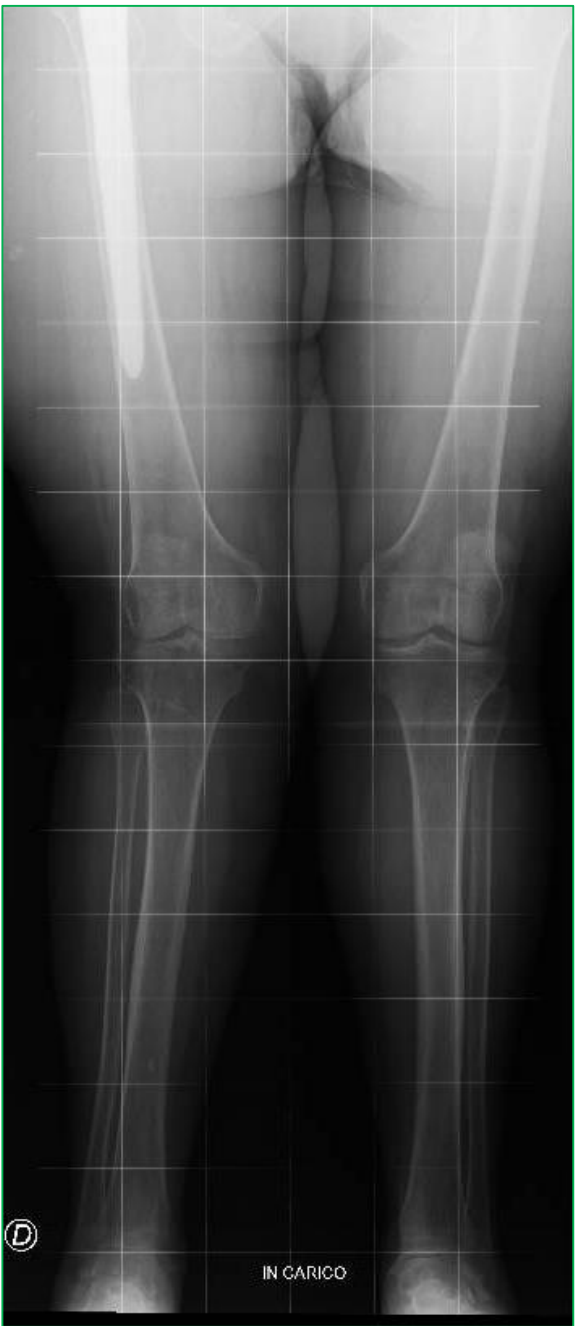
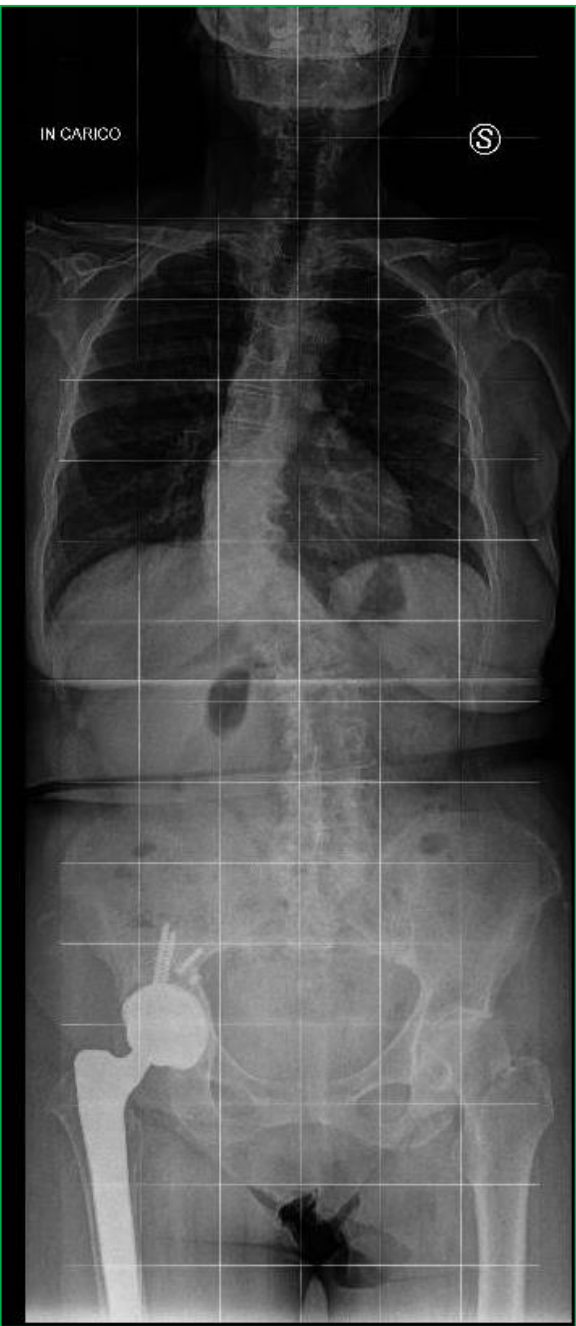
Controllo a 30 giorni

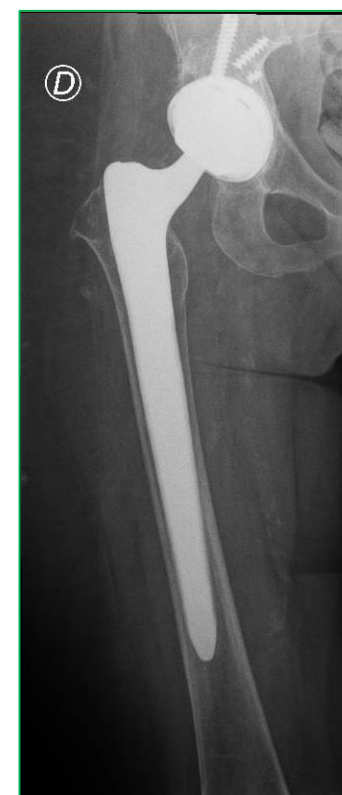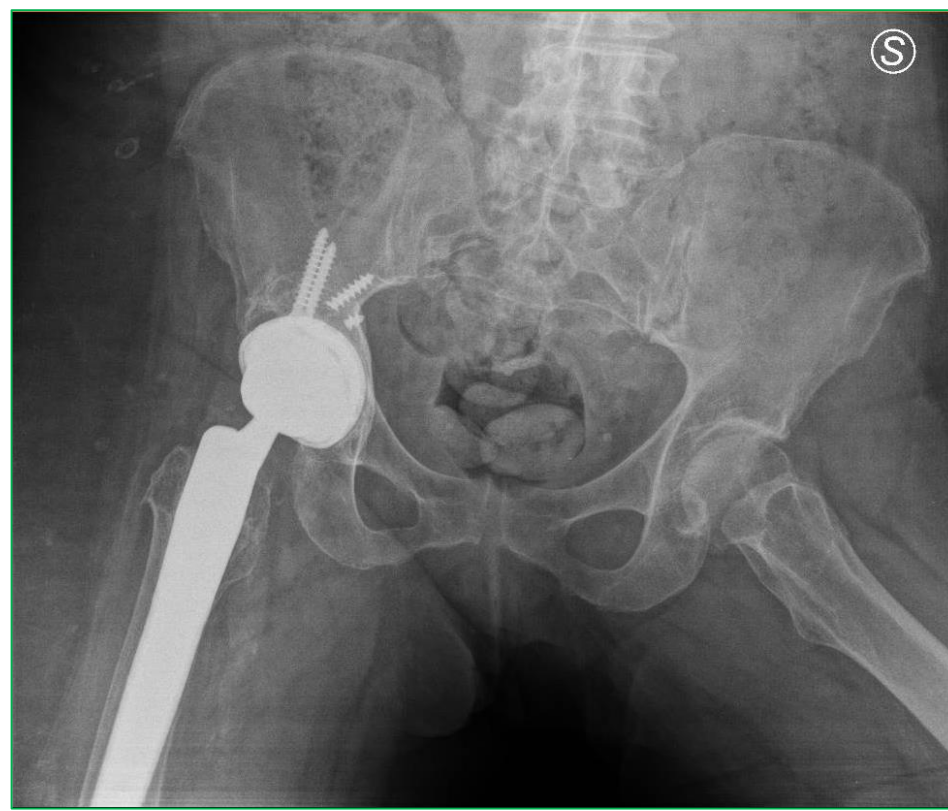
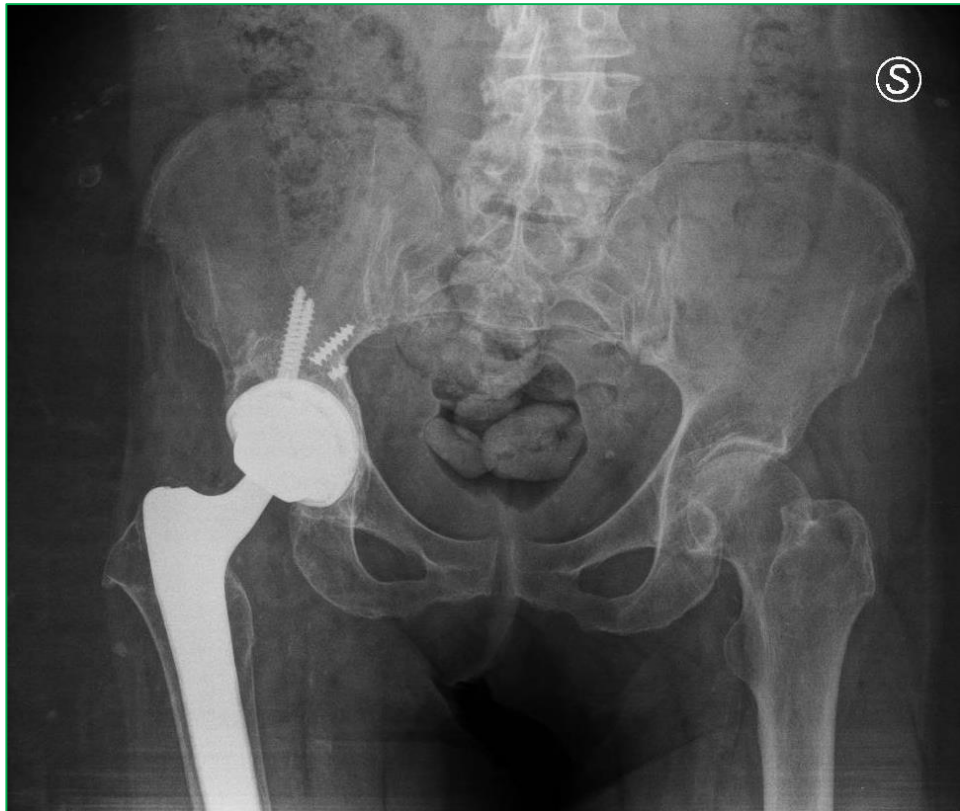
- ✓ "... cute in ordine ..."
- ✓ Anca dx mobile per circa $\frac{1}{2}$ su tutti i piani attivamente e passivamente senza dolore
- ✓ Nulla di periferico in atto clinicamente evidente. .."



Controllo a 60 giorni

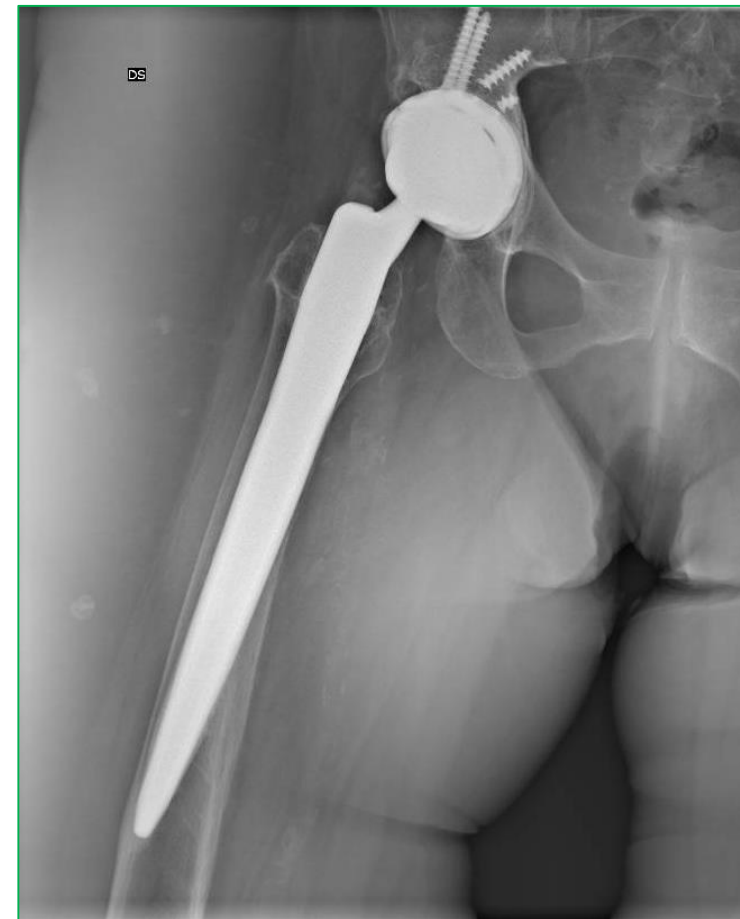
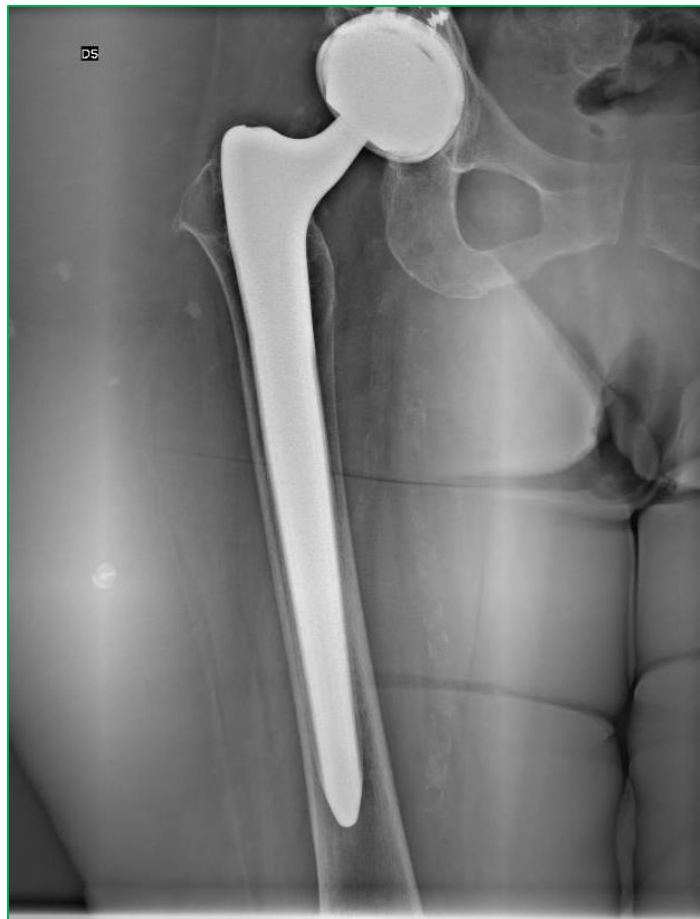
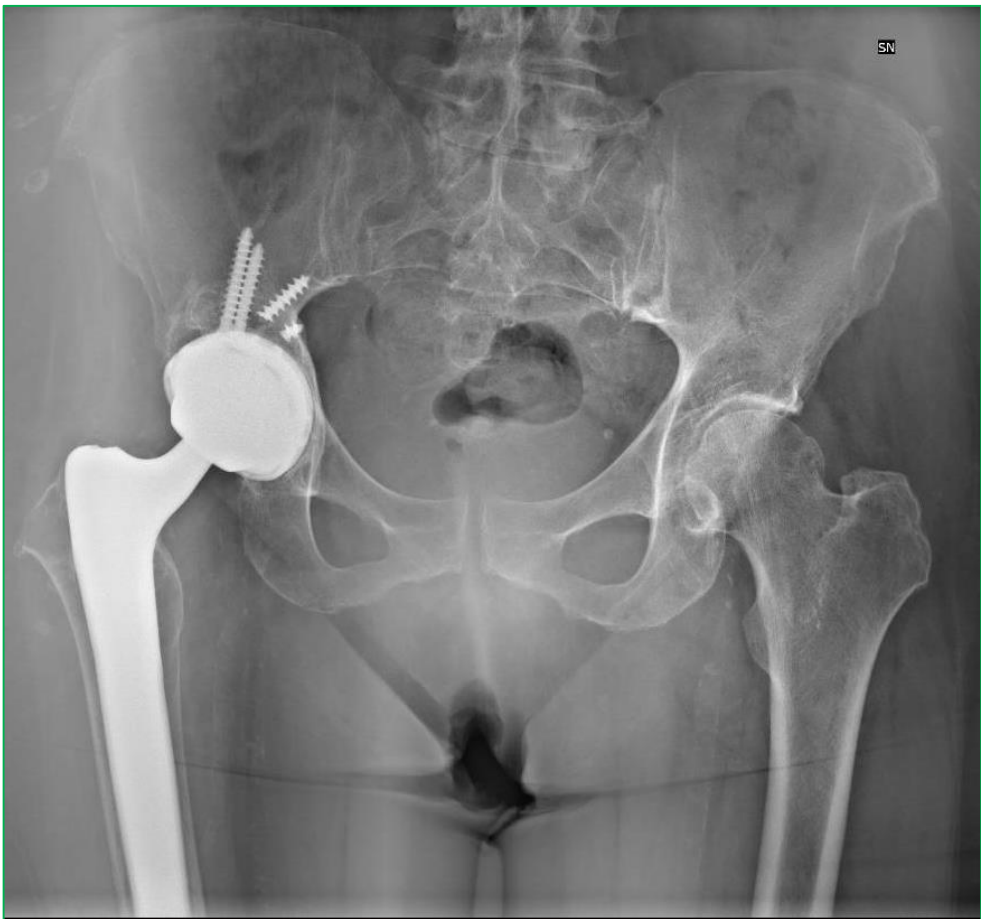Controllo a 7 mesi

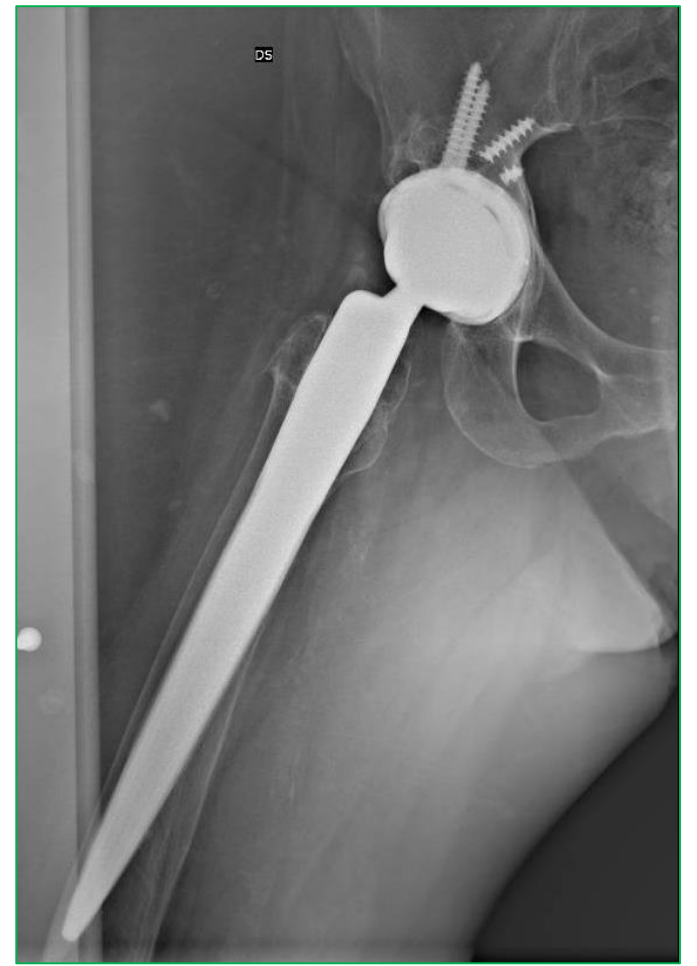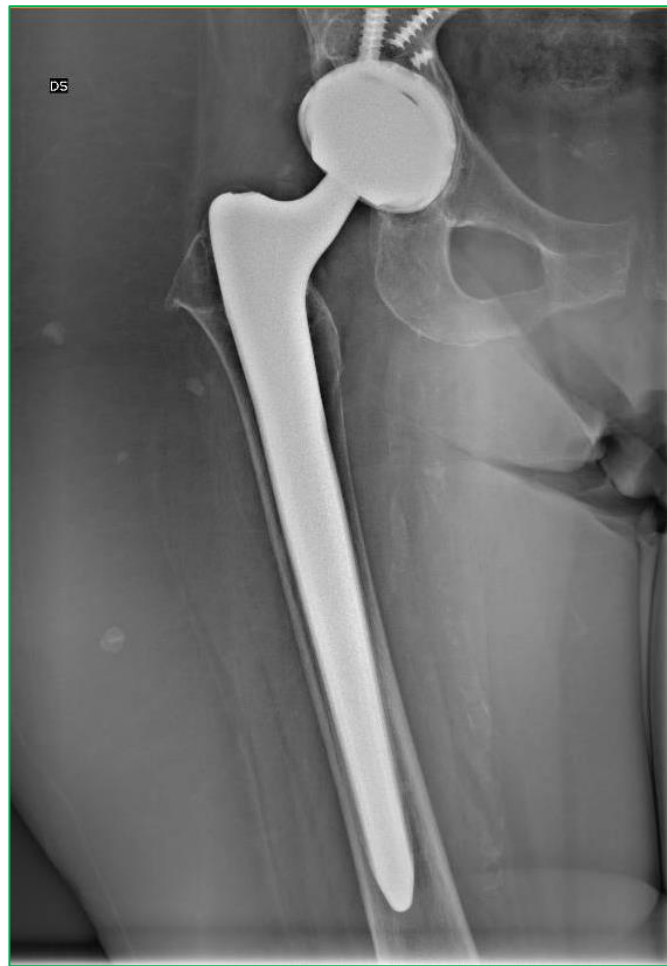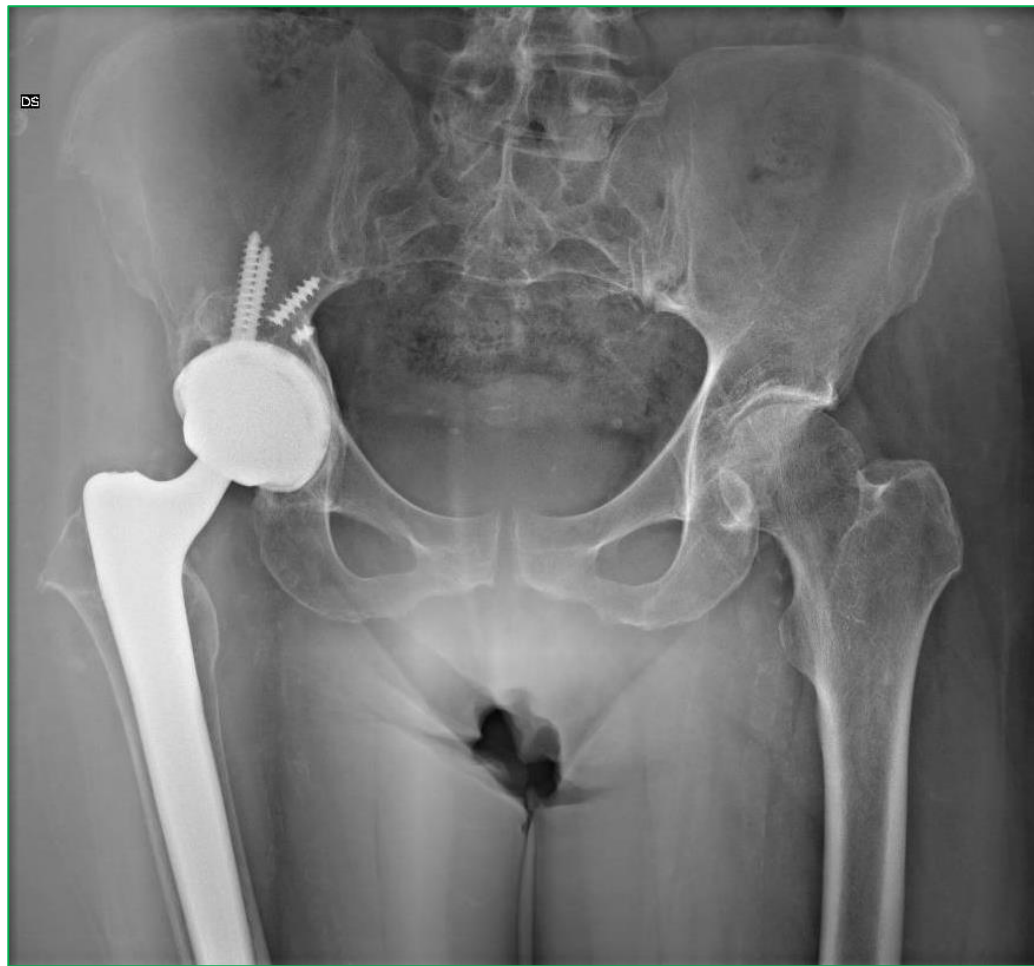


- ✓ Deambulazione consentita con un tripode
- ✓ Ipometria dx 1,5 cm

Controllo ad un anno



Controllo a 18 mesi



Controllo a 2 anni

LA NOSTRA ESPERIENZA

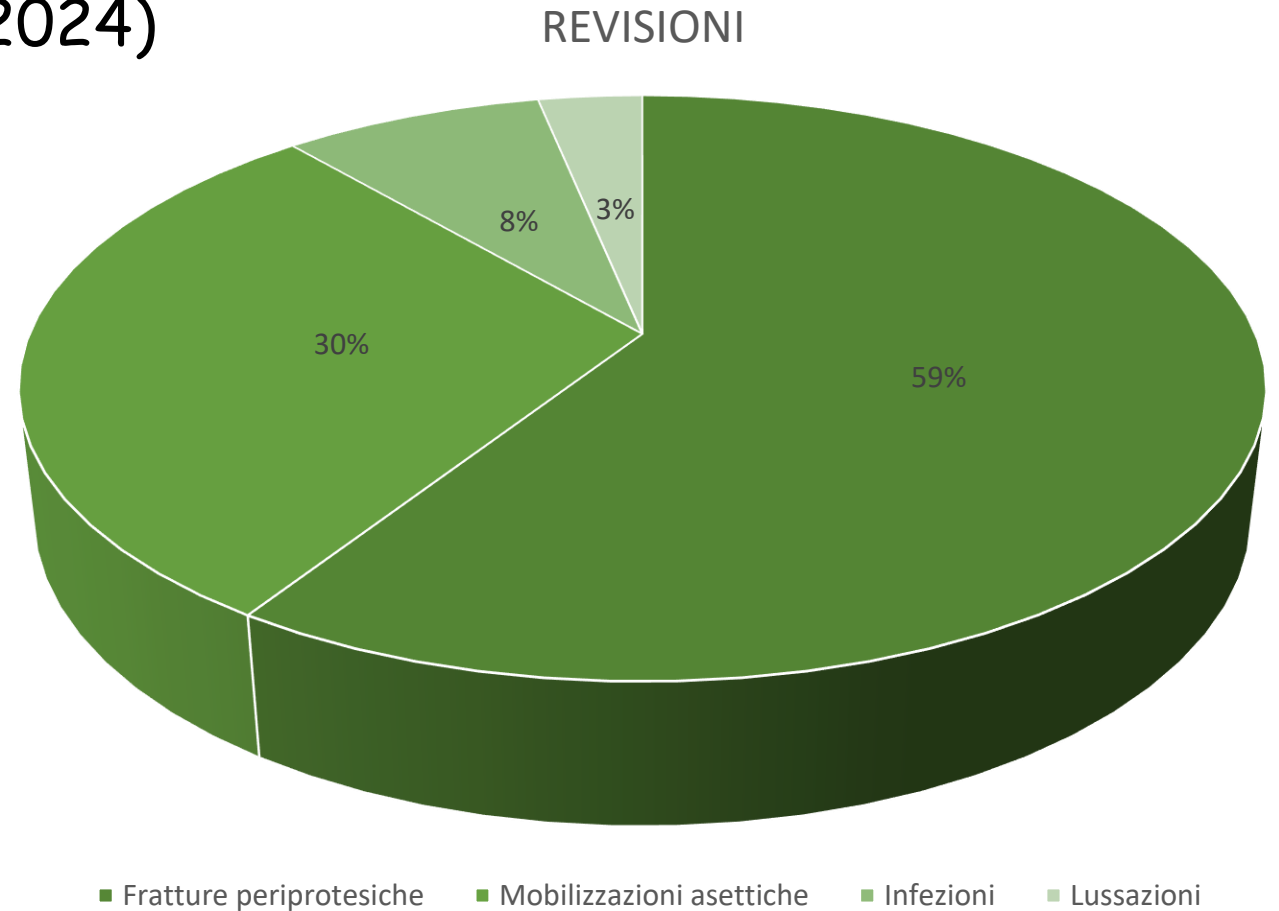
40 casi di Revisione in 7 anni (2017 - 2024)

22 per fratture peri - impianto

11 per mobilizzazione asettica

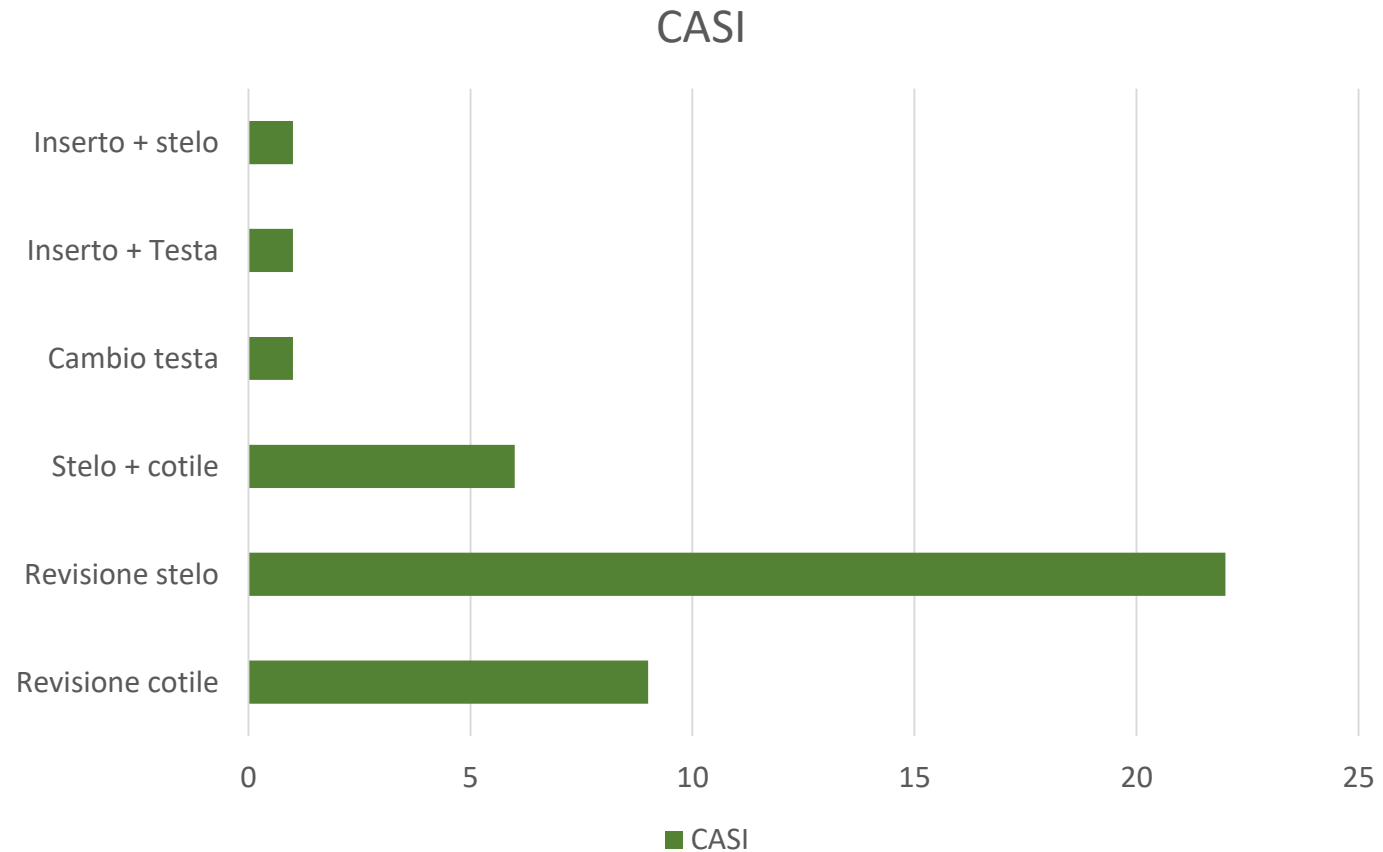
3 per infezioni

4 per lussazione



REVISIONI DI PTA NEL P.O. DI SULMONA

- ✓ Revisione cotile 9 casi
- ✓ Revisione stelo 22 casi
- ✓ Revisione stelo + cotile 6 casi
- ✓ Sotituzione della testa con una di misura maggiore 1 caso
- ✓ Sostituzione inserto + stelo 1 caso
- ✓ Sostituzione inserto + testina 1 caso

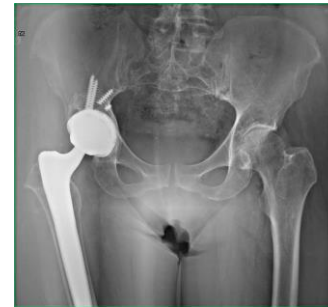
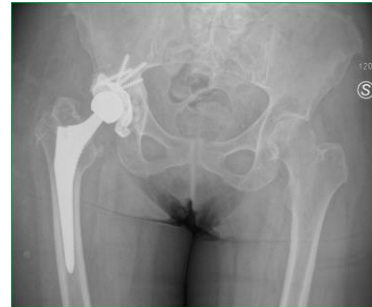
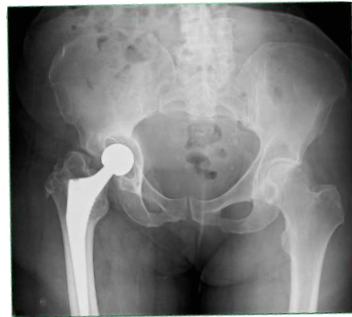CONSIDERAZIONI: SCELTA DEL CASO CLINICO


1° Rispetto della tematica congressuale



3 interventi chirurgici in 3 diversi P.O. nell' arco di 4 anni

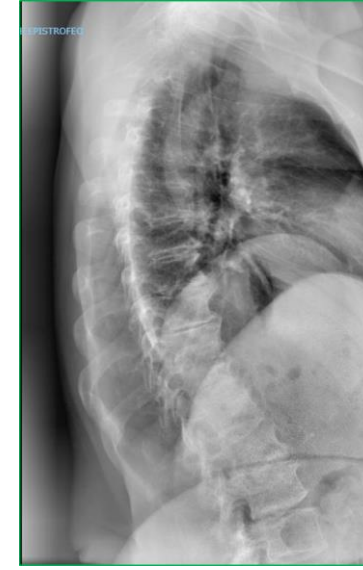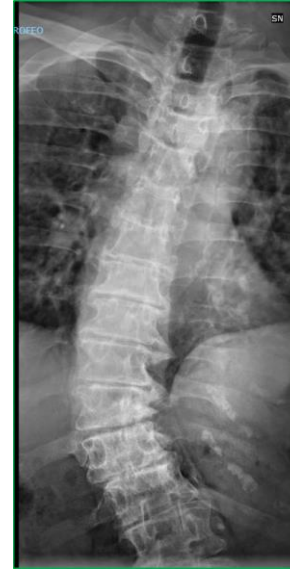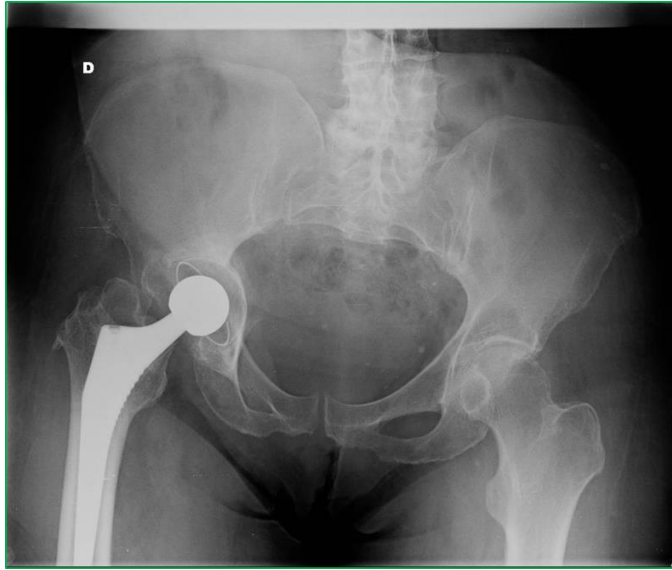


Comprensibili lacune documentali



CONSIDERAZIONI: SCELTA DEL CASO CLINICO

2° Correlazione con la Hip Spine Syndrome



TAKE HOME MESSAGE

- ✓ Mantenere una sintonia con i Paziente operati di Revisione
- ✓ Chiarire gli obiettivi e le finalità di un eventuale ri - reintervento
 - ✓ Non creare false aspettative
 - ✓ Confrontarsi con chi ha più esperienza

