



**Approfondimenti
Inter
Regionali**

AIR
ASSOCIAZIONE ITALIANA
RIPROTESIZZAZIONE

Patrocino


CD AIR 2022-2024

Presidente
Giuseppe Solarino

1° Vice Presidente
Rocco Papalia

2° Vice Presidente
Alessandro Massè

Segretario
Fabio D'Angelo

Tesoriere
Antonio Campacci

Consiglieri
Fabio Catani
Roberto Civinini
Giuseppe Porcellini
Filippo Maria Nicola Randelli
Luigi Zagra

Revisori dei conti
Massimo Mariconda
Biagio Moretti
Giovanni Pignatti

Proviviri
Pietro Cavaliere
Antonio Capone
Stefano Giannotti

**“LA RIREVISIONE IN PROTESI DI ANCA:
COME PREVENIRLA, COME GESTIRLA”**

L'AQUILA Sabato 19 Ottobre 2024

Presidente Coordinatore Scientifico
Prof. G. Logroscino (L'Aquila)

Comitato Scientifico
M. Saracco, A. Fidanza, F. Di Petrillo (L'Aquila)

Segreteria Organizzativa  **GROUP**
PROFESSIONAL CONGRESS ORGANIZER
info@lcfcongress.com
www.lcfcongress.com

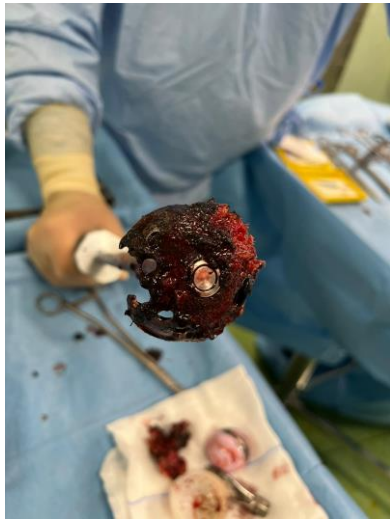


Caso Clinico : ri-revisione

UOC Ortopedia e Traumatologia
Ospedale «San Liberatore» di Atri
Direttore: Dottor Fascione Fabrizio

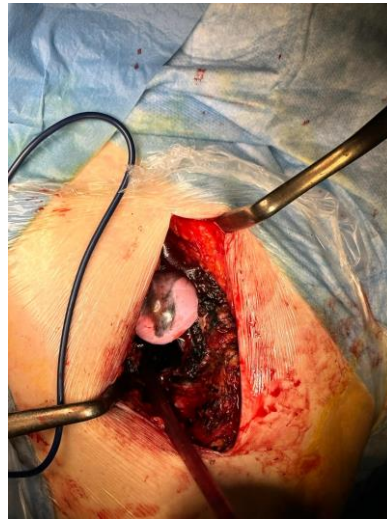Quale caso?

INFEZIONE



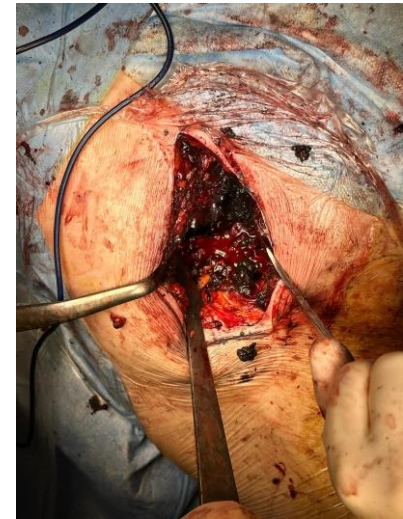COTILE

PROBLEMA MECCANICO
(metallosi, usura, rottura
componenti ecc)



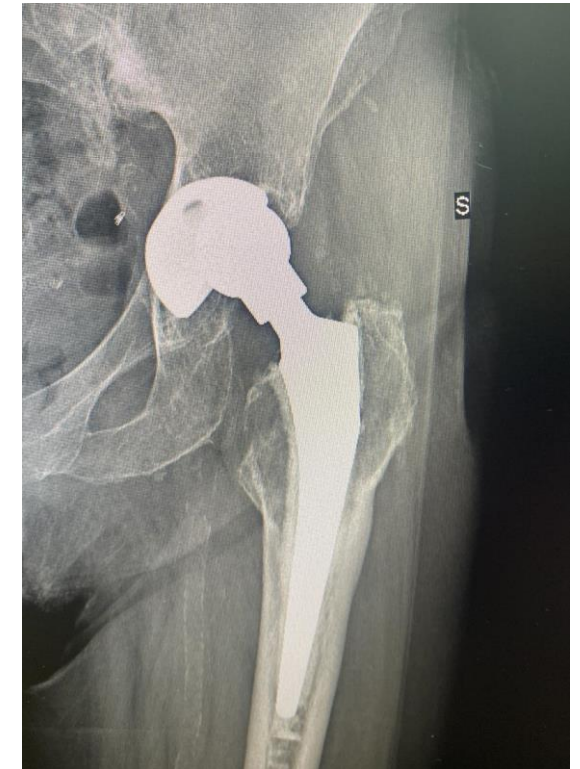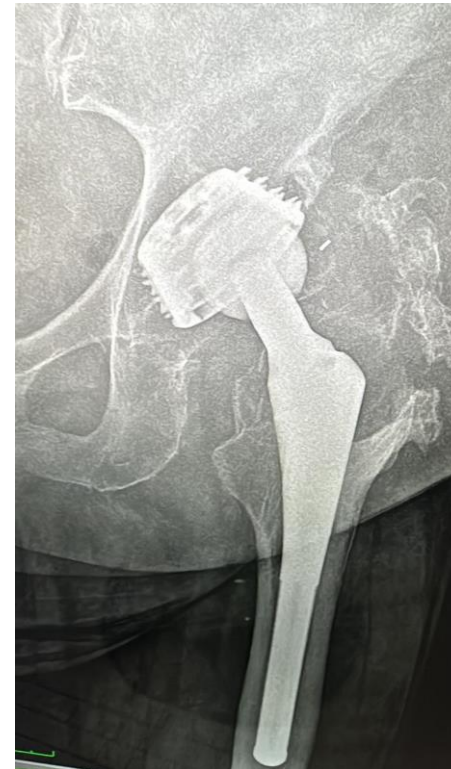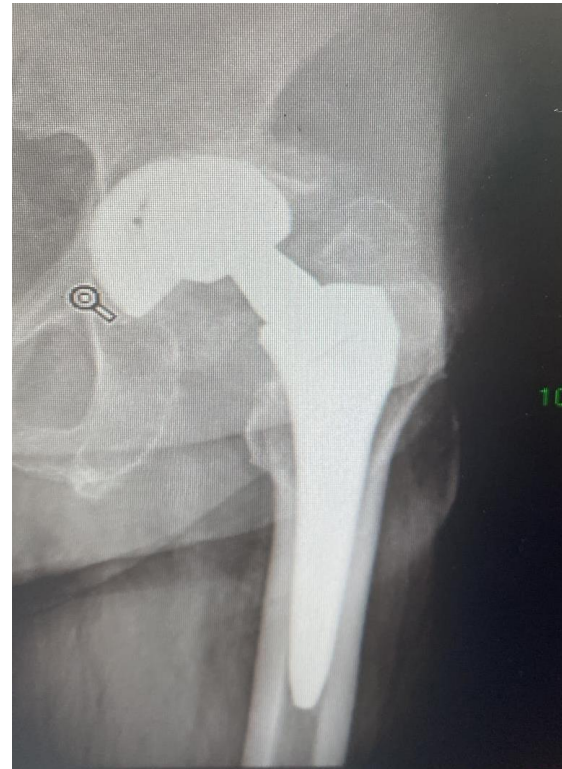
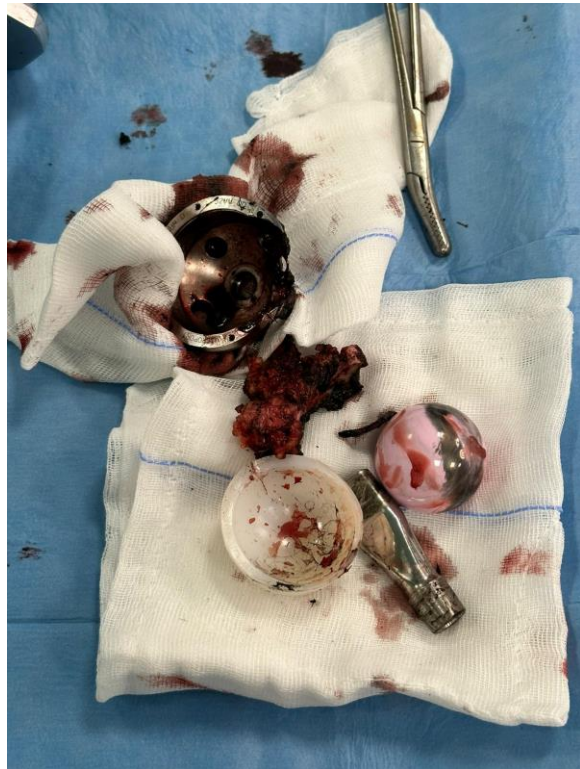
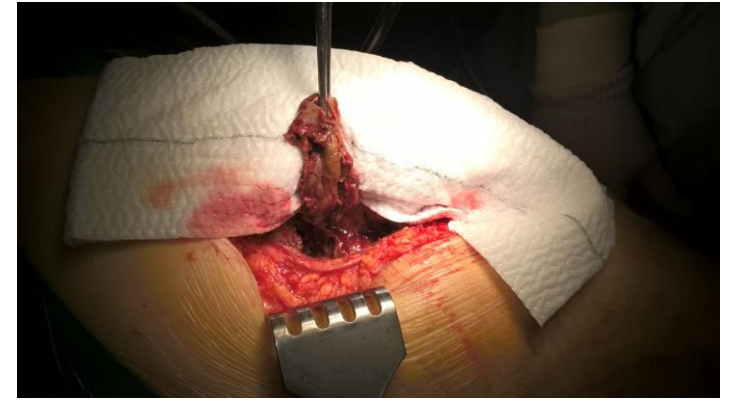STELO

DOLORE SINE CAUSA
(infezione subdola,
stress-shielding, ecc)

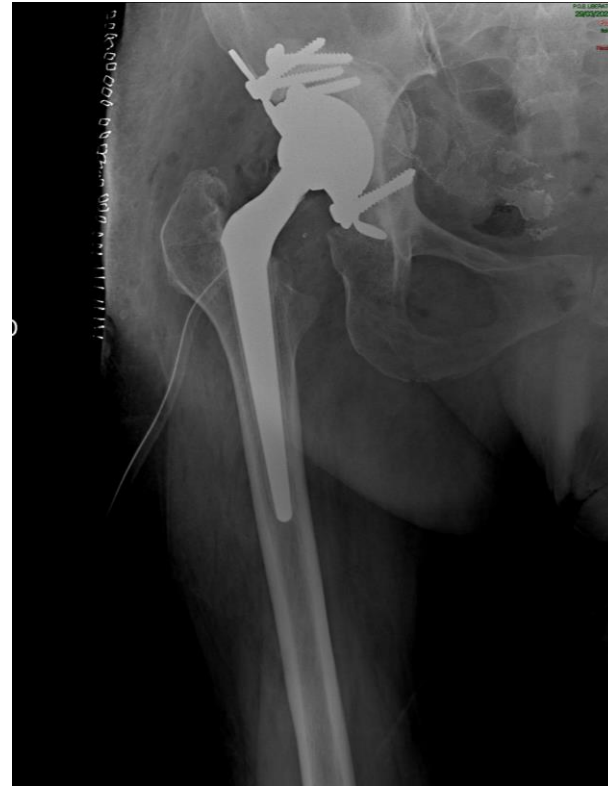
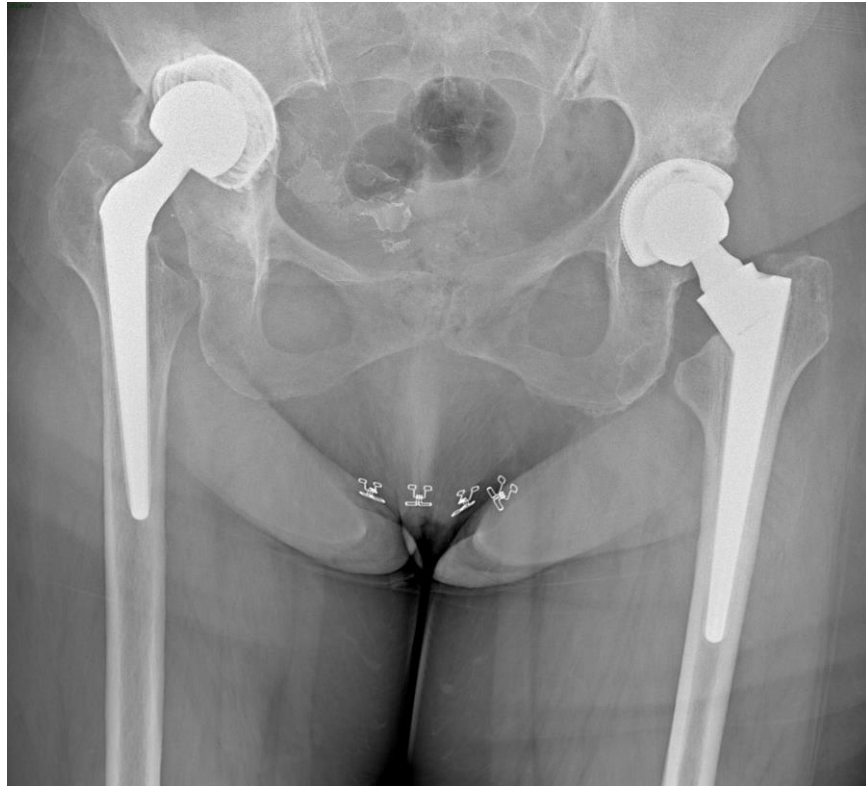
COTILE + STELO

PROBLEMA MECCANICO



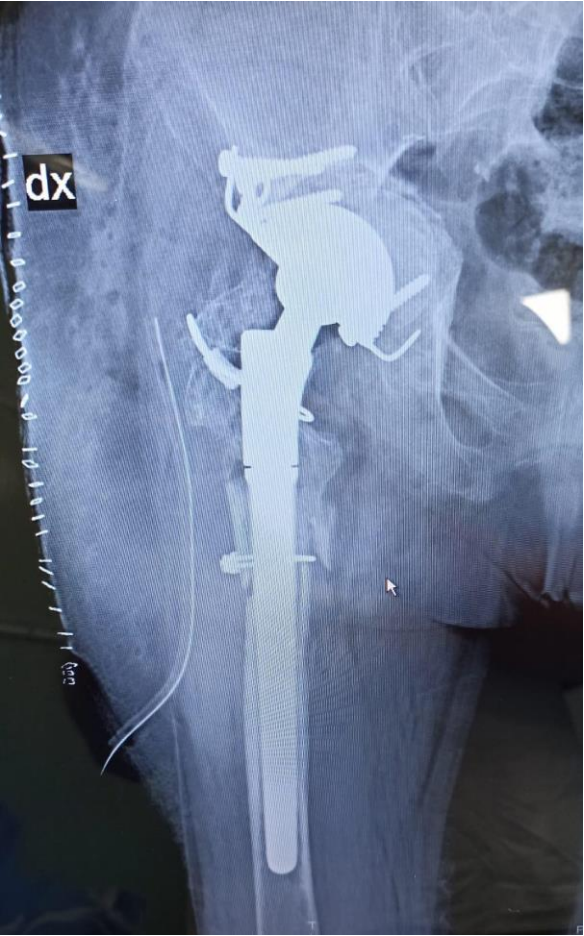
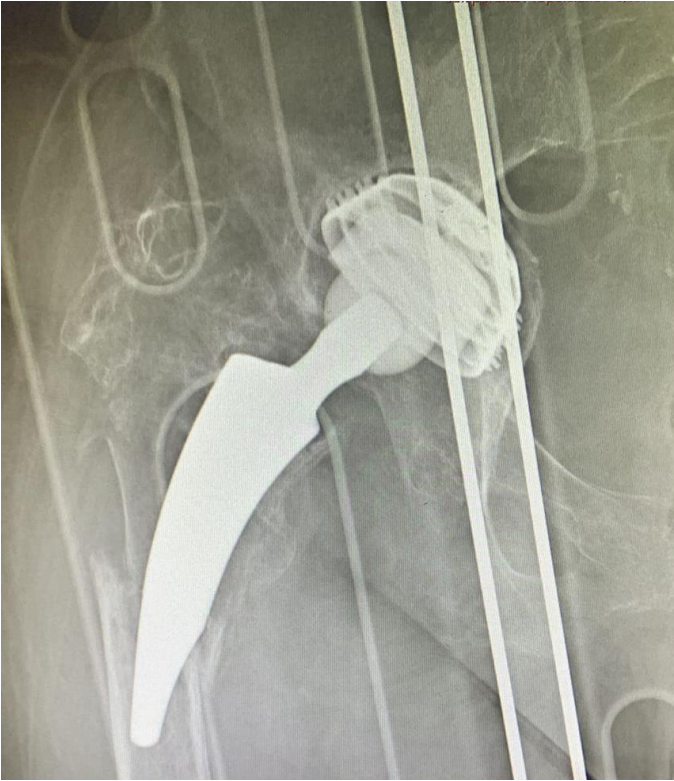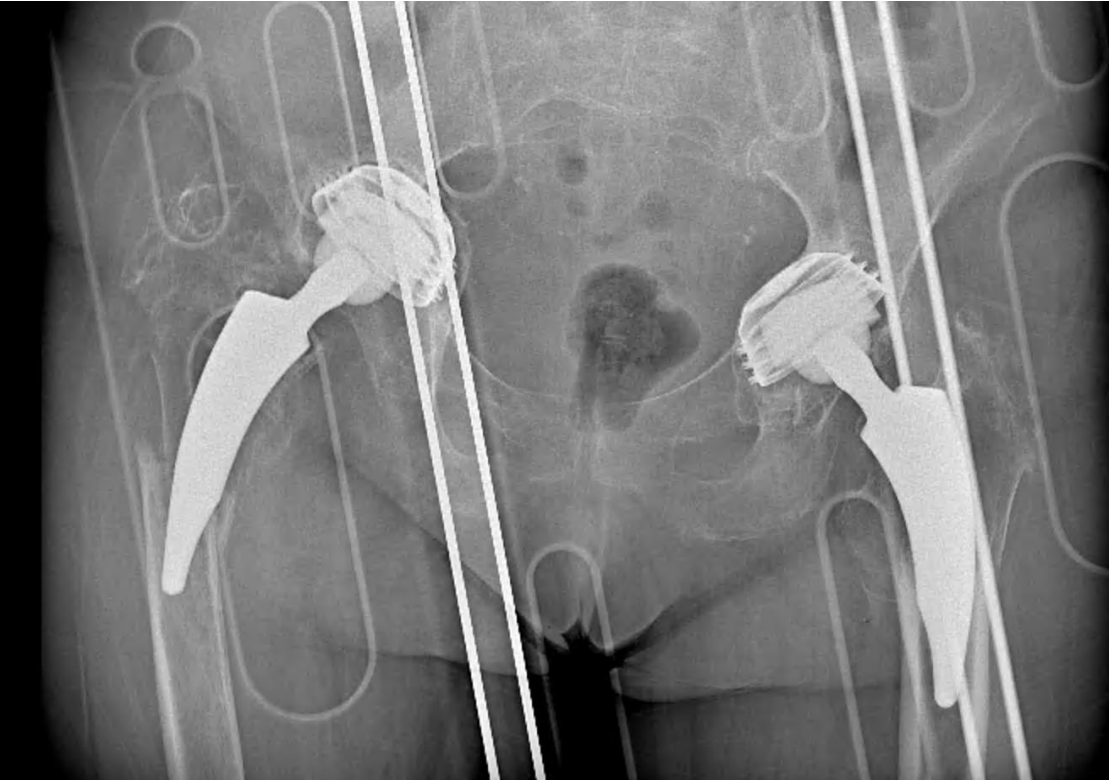COTILE AVVITATO DA REVISIONE



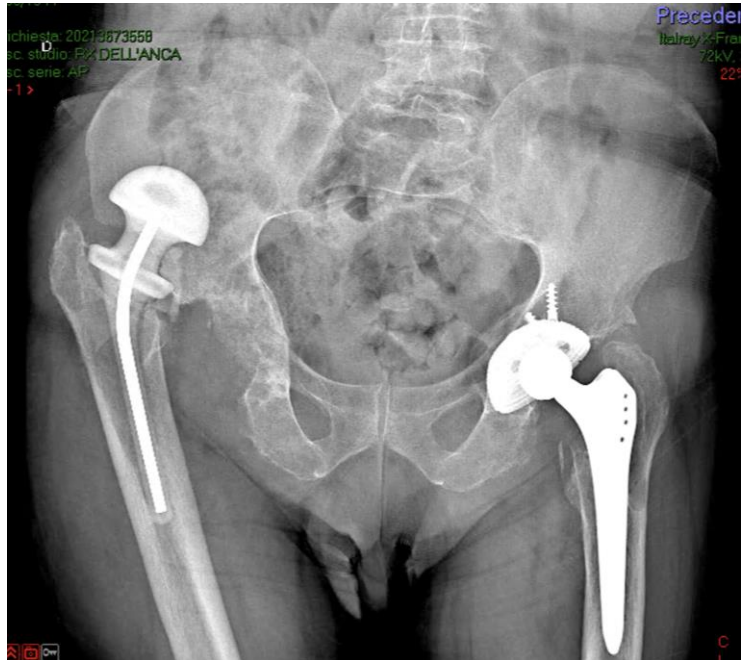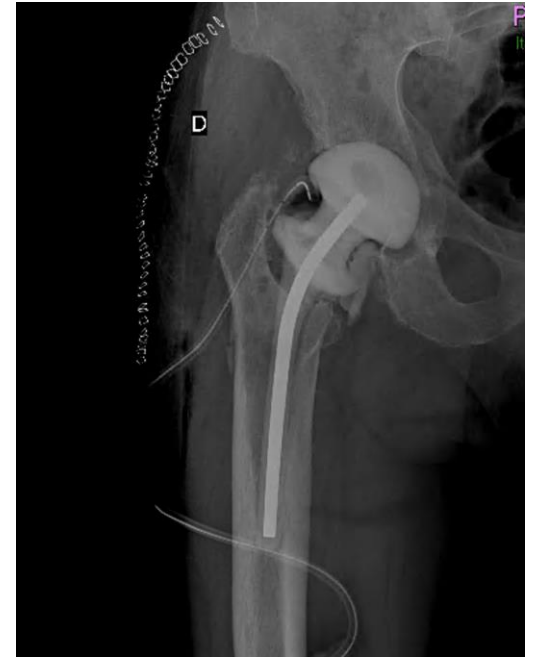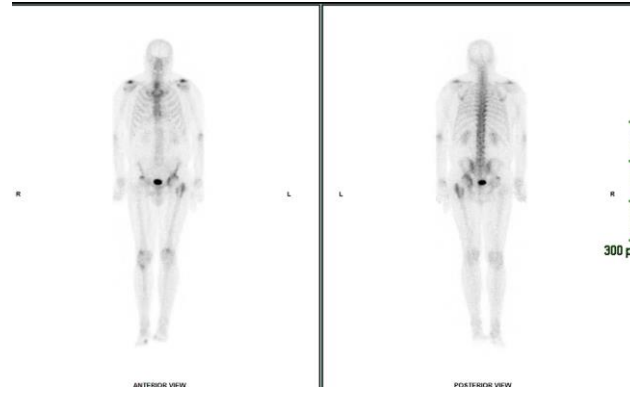
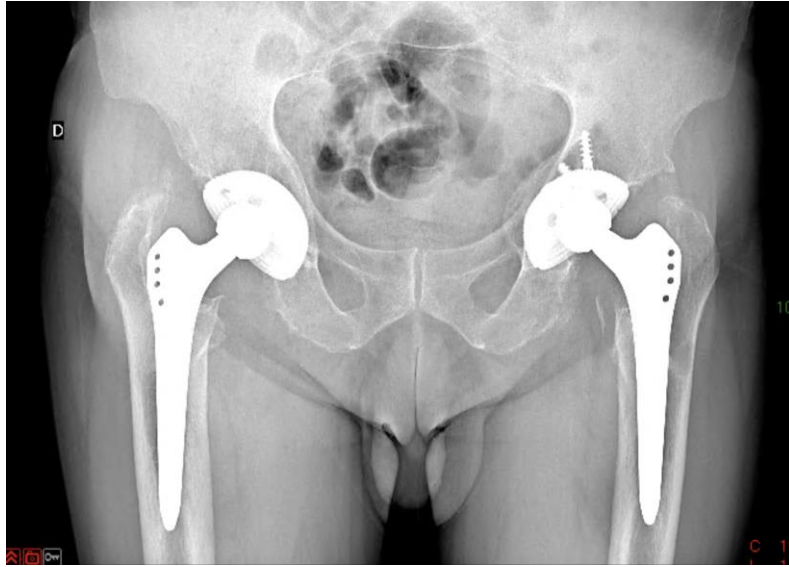
♀ 58 aa

FRATTURA PERIPROTESICA CON COTILE AVVITATO

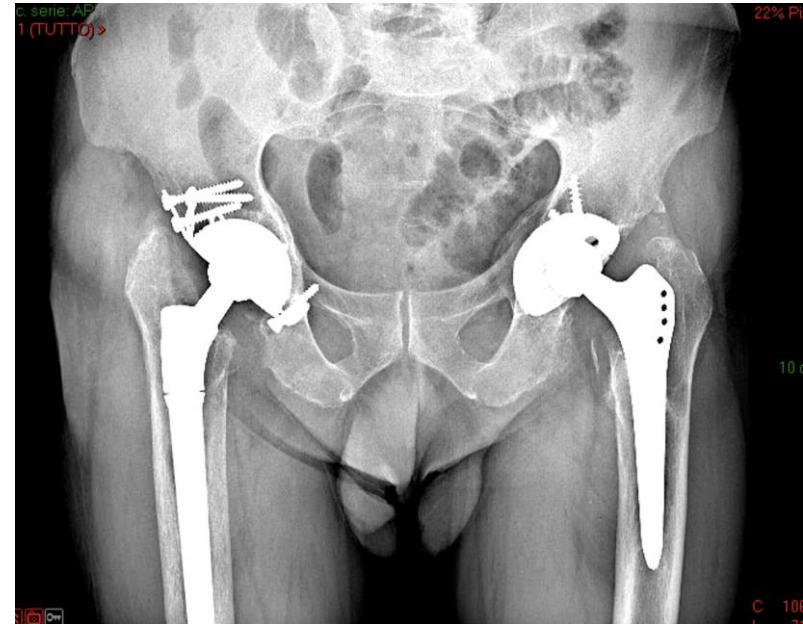
♀ 65 aa



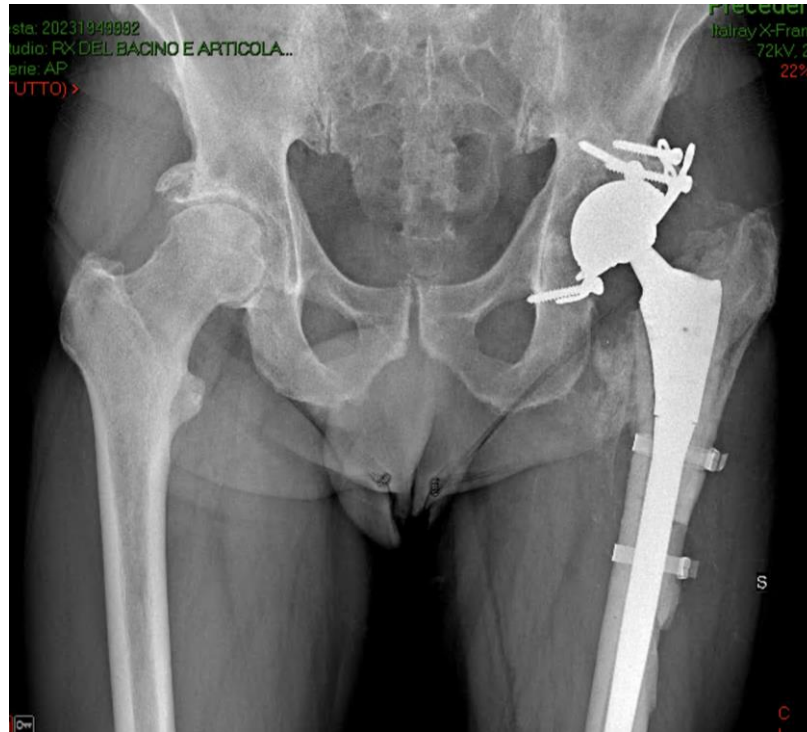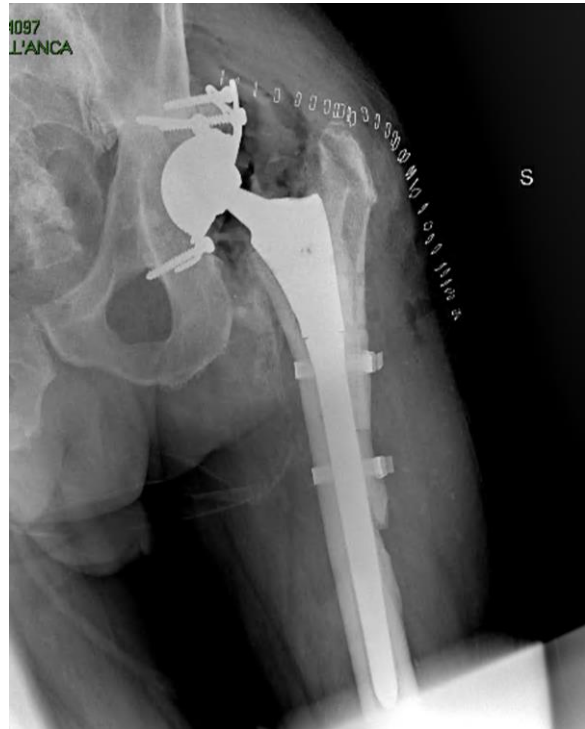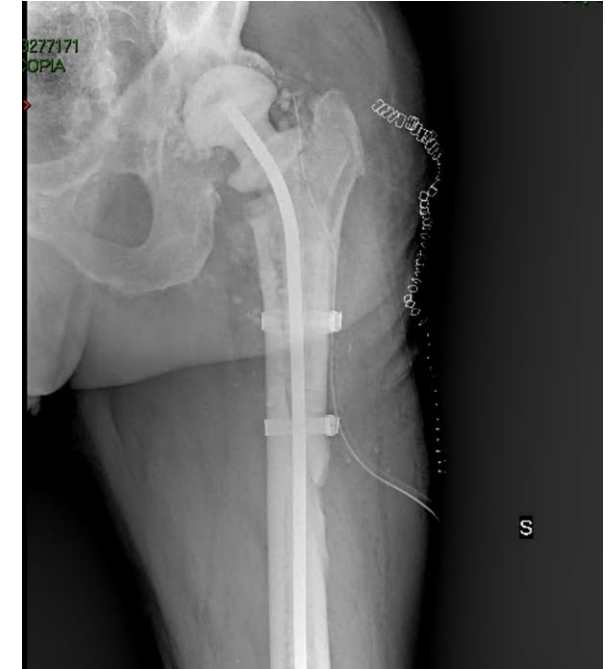
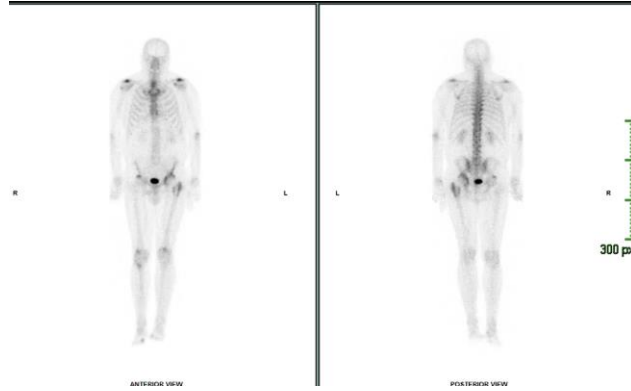
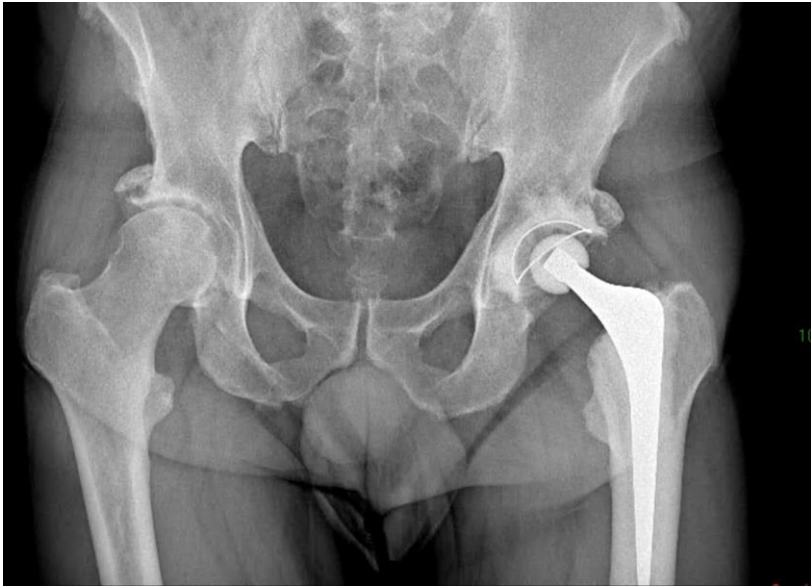INFEZIONE



♂ 63 aa



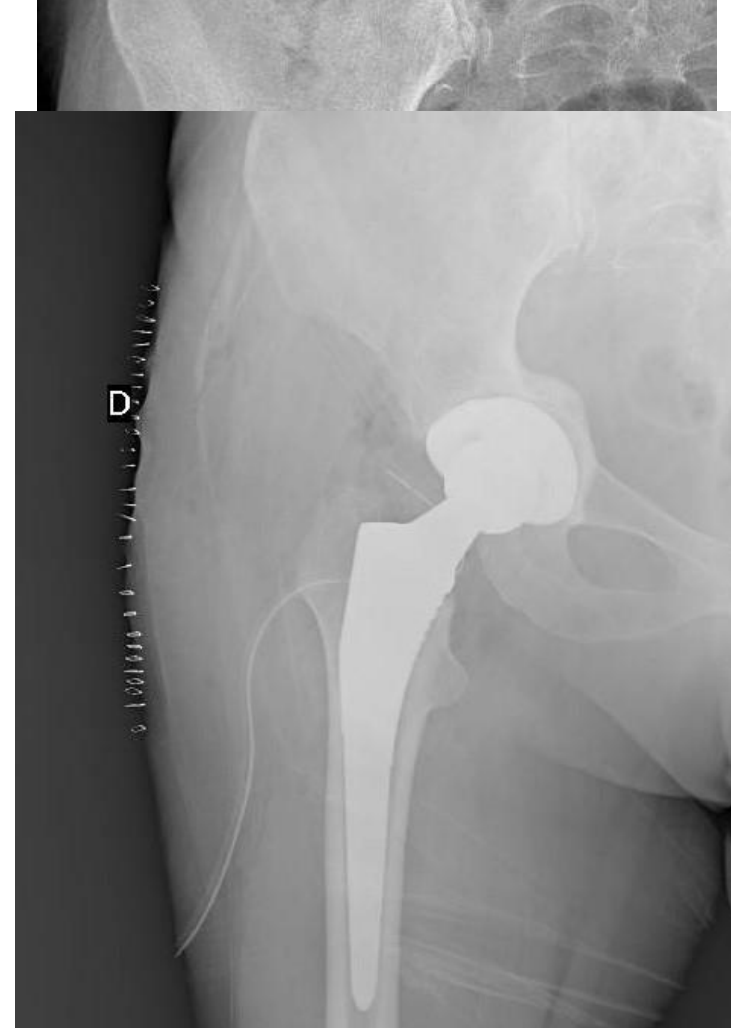INFEZIONE



♂ 63 aa

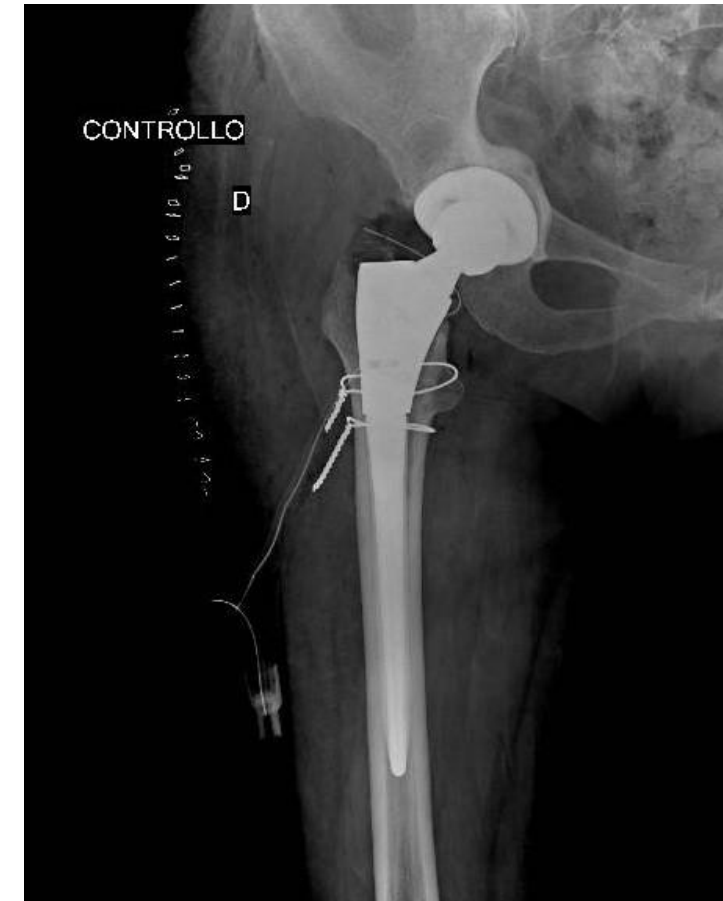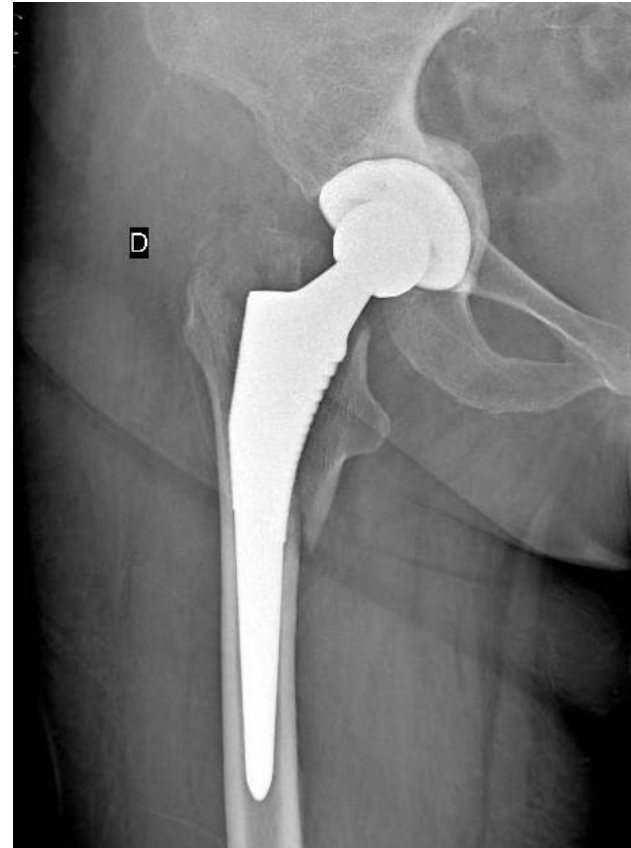CASO CLINICO : RI-REVISIONE STELO FEMORALE

- D.N.G.
- ♀
- 73 aa
- Diagnosi di Coxa protrusa artrosica



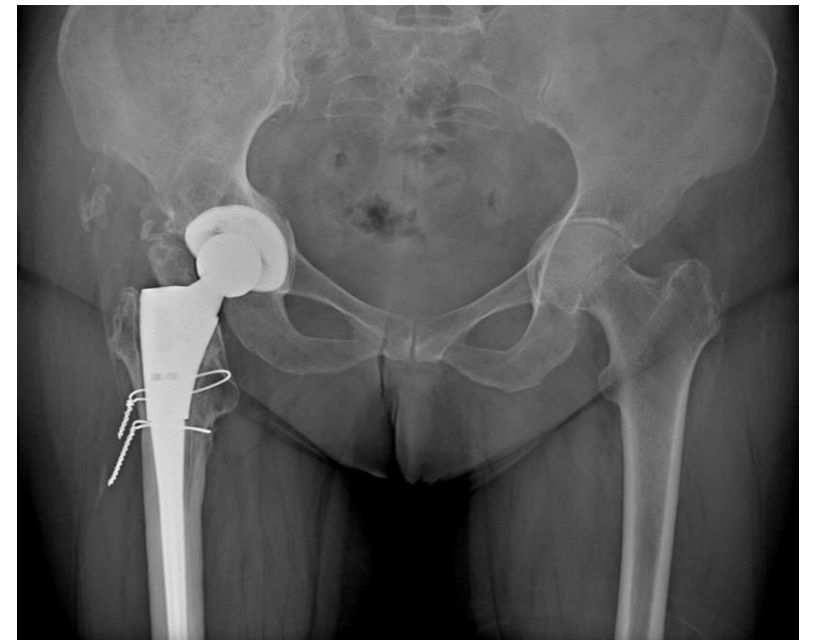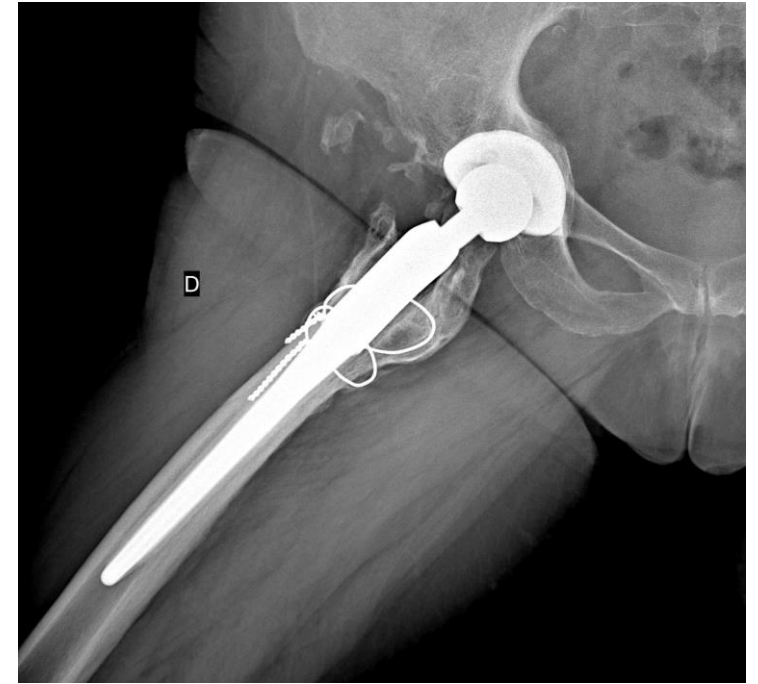
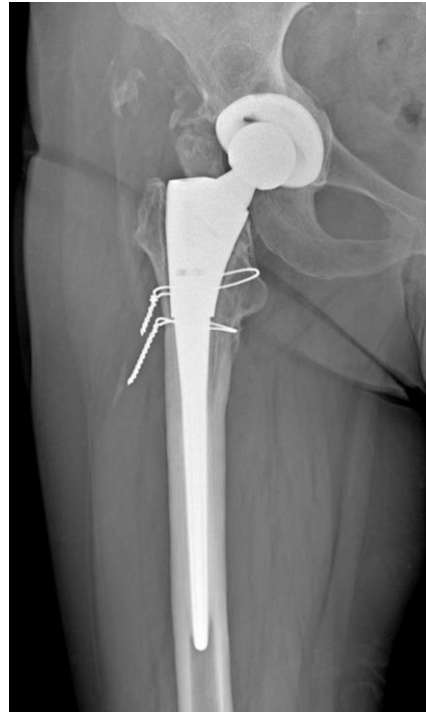una settimana dopo ...

- Frattura periprotetica
- Osteosintesi con cerchiaggio e sostituzione stelo



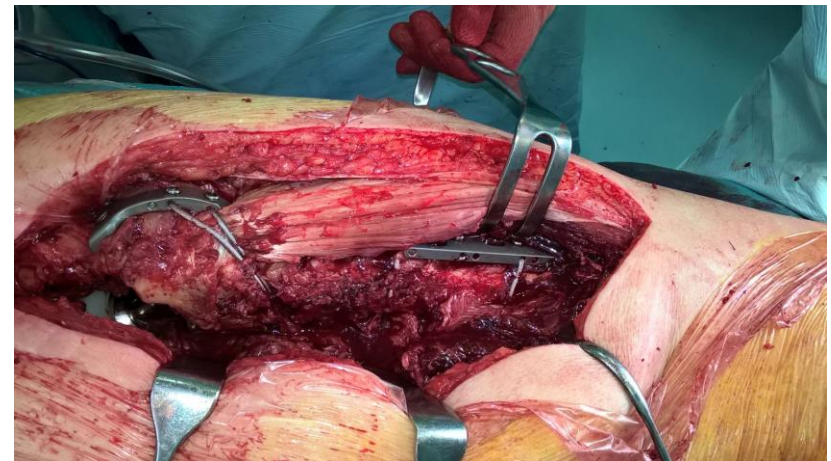
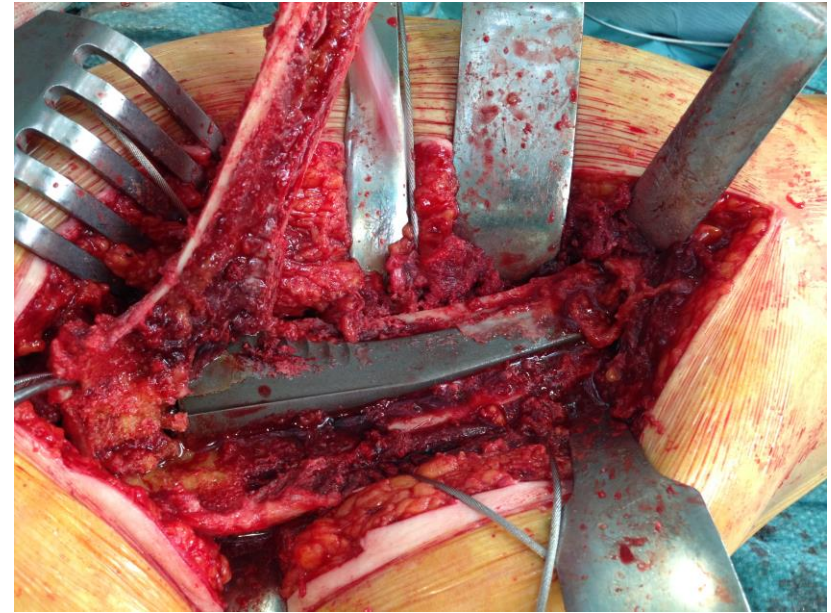
Dolore coscia dx persistente

- Cerchiaggi
- Ossificazioni eterotopiche
- Mobilizzazione stelo
- Infezione
- Stress-shielding



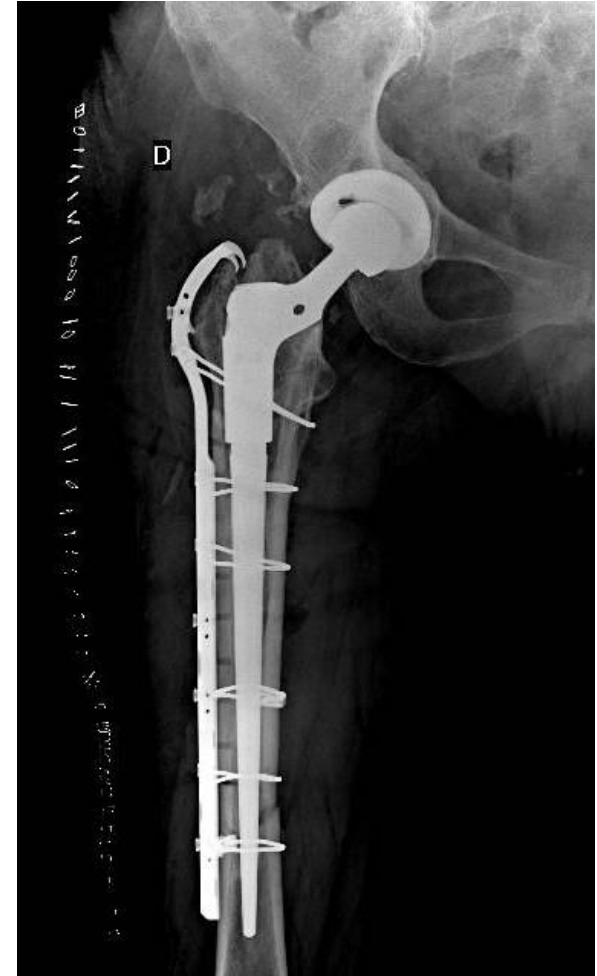2 anni dopo ...

- Stelo ben integrato (Wagner per rimozione)
- Prelievi di campioni e analisi dello stelo (MicroDTT)
- Frattura intraoperatoria estesa oltre osteotomia

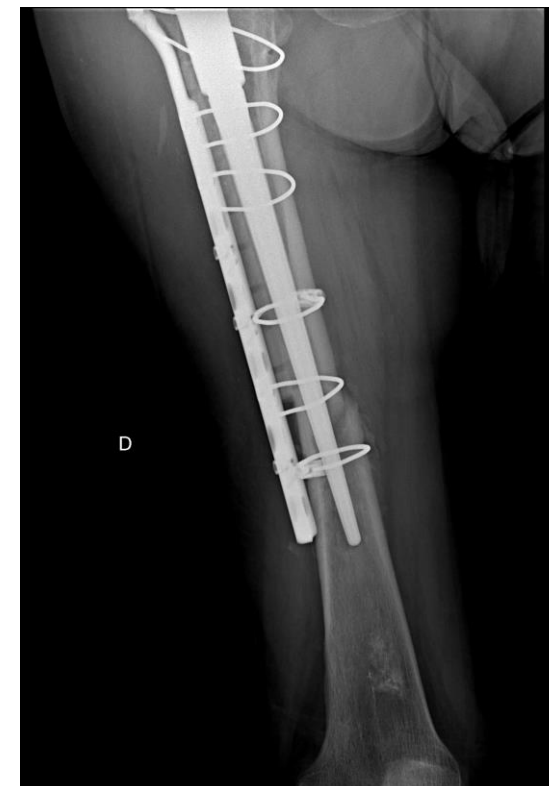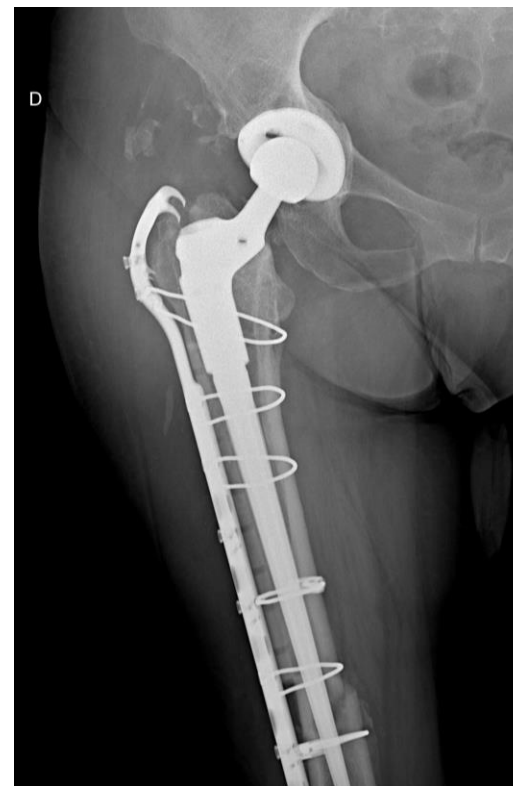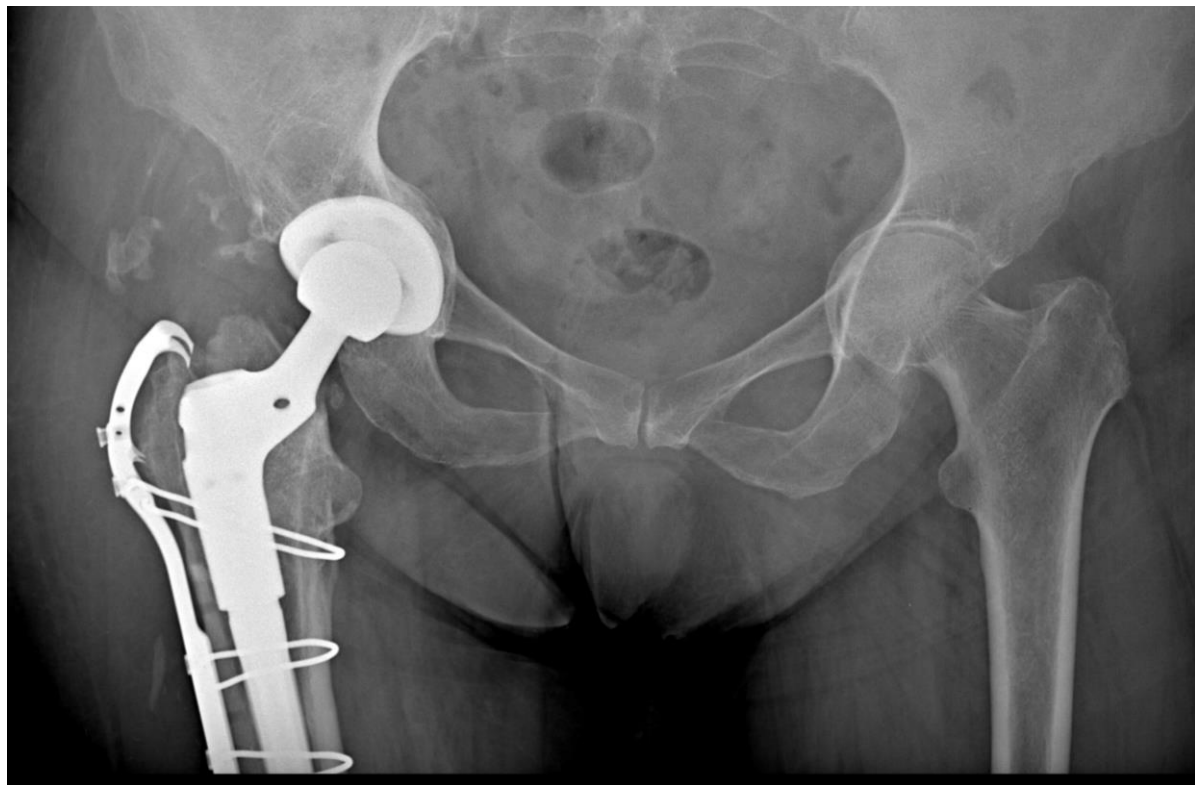


2 anni dopo ...

- Stelo lungo da revisione con torretta modulare
- Placca con rostro lunga e cerchiaggi

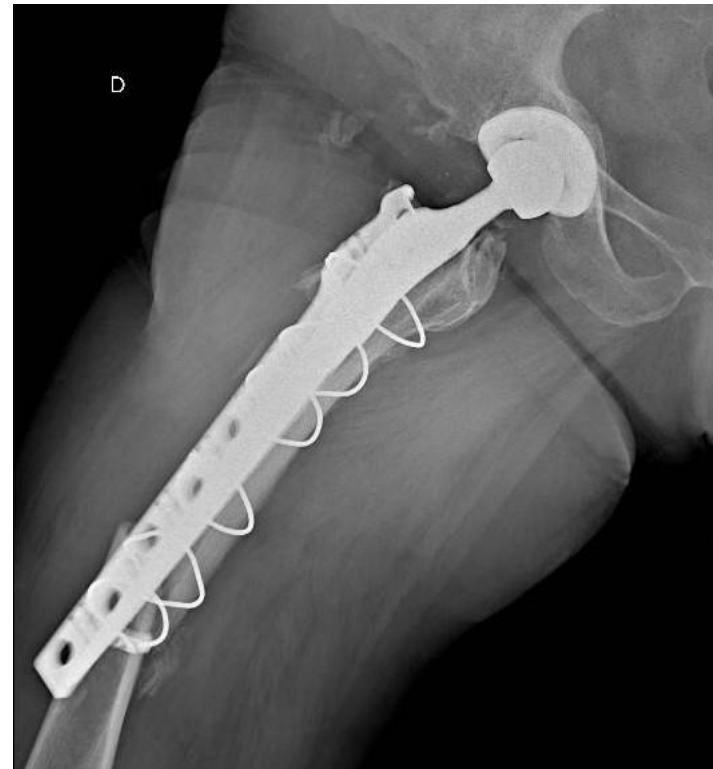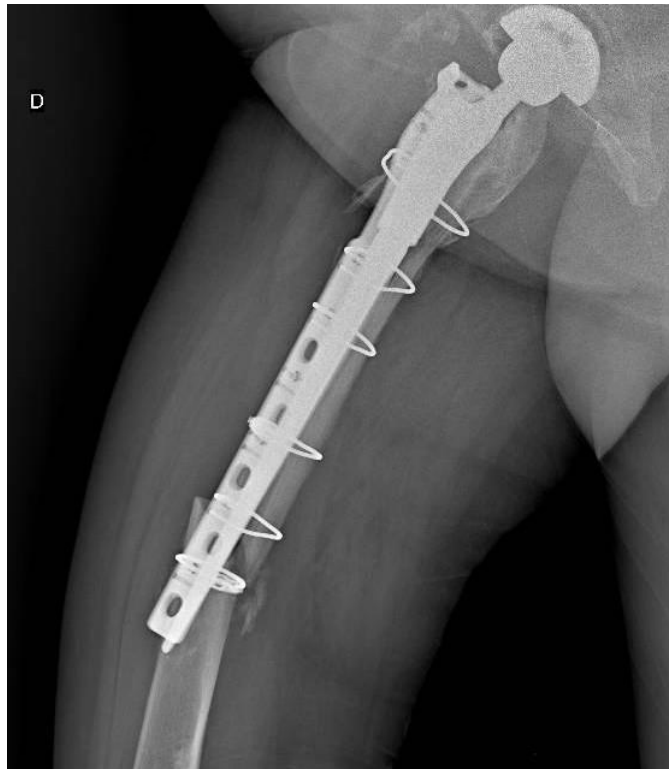


Controllo a un mese dopo ...



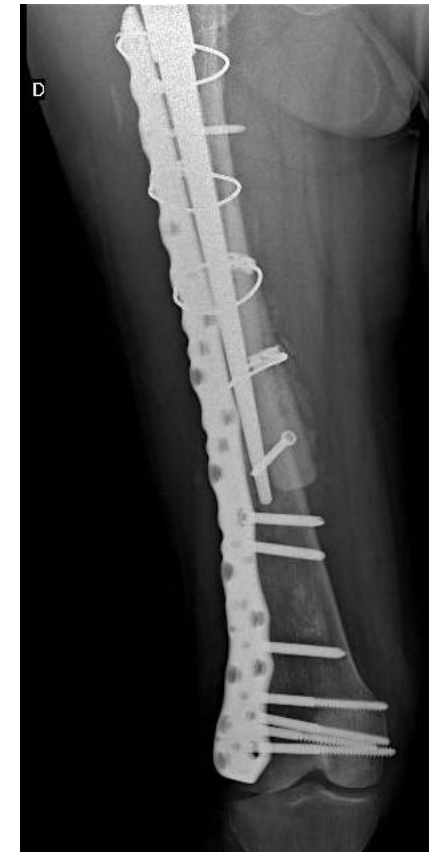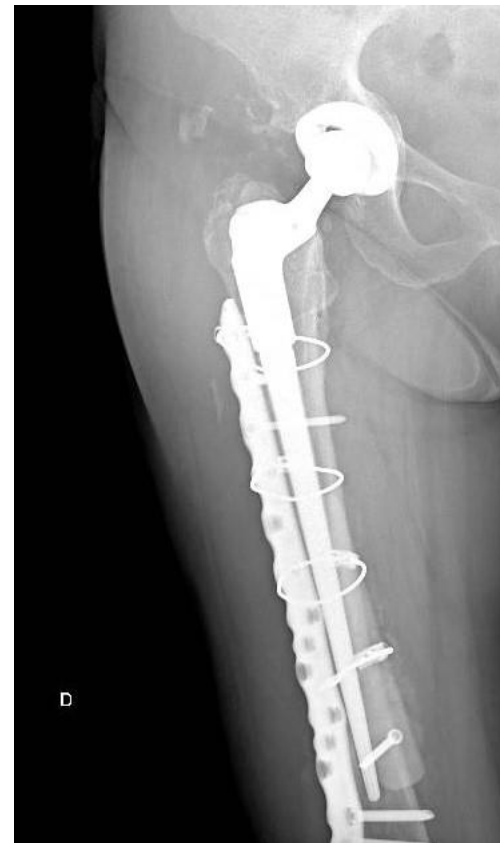2 mesi dopo ...

- Perdita di riduzione diafisi femorale distale

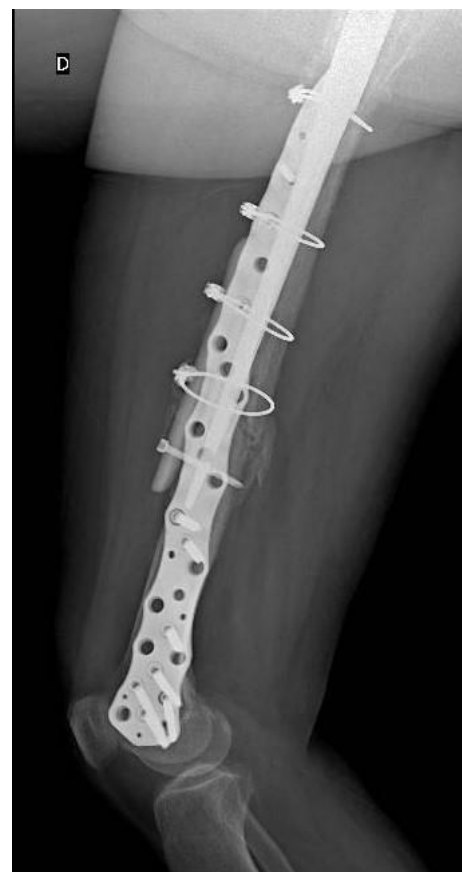
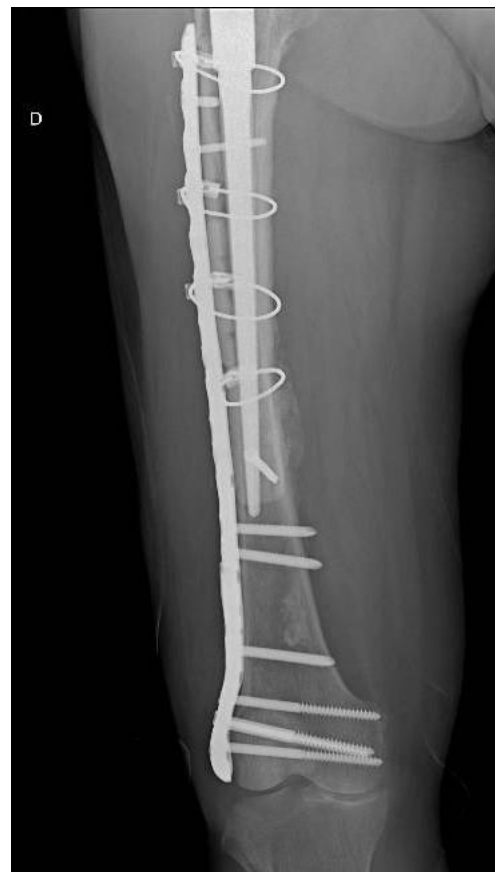
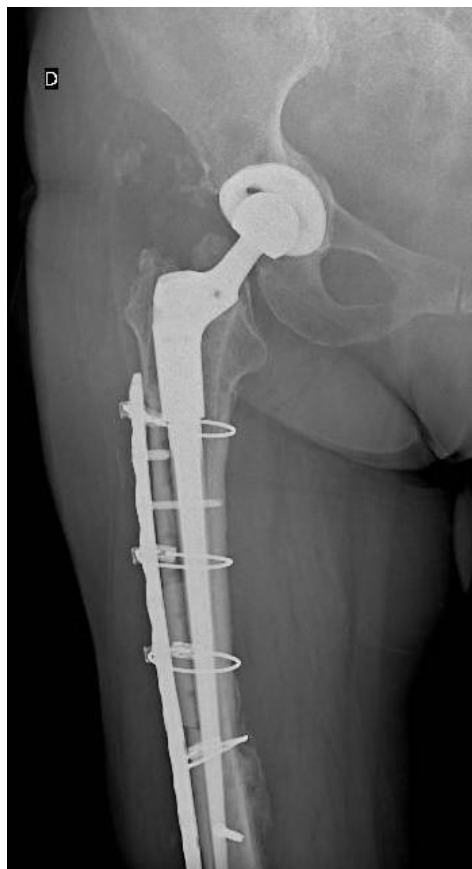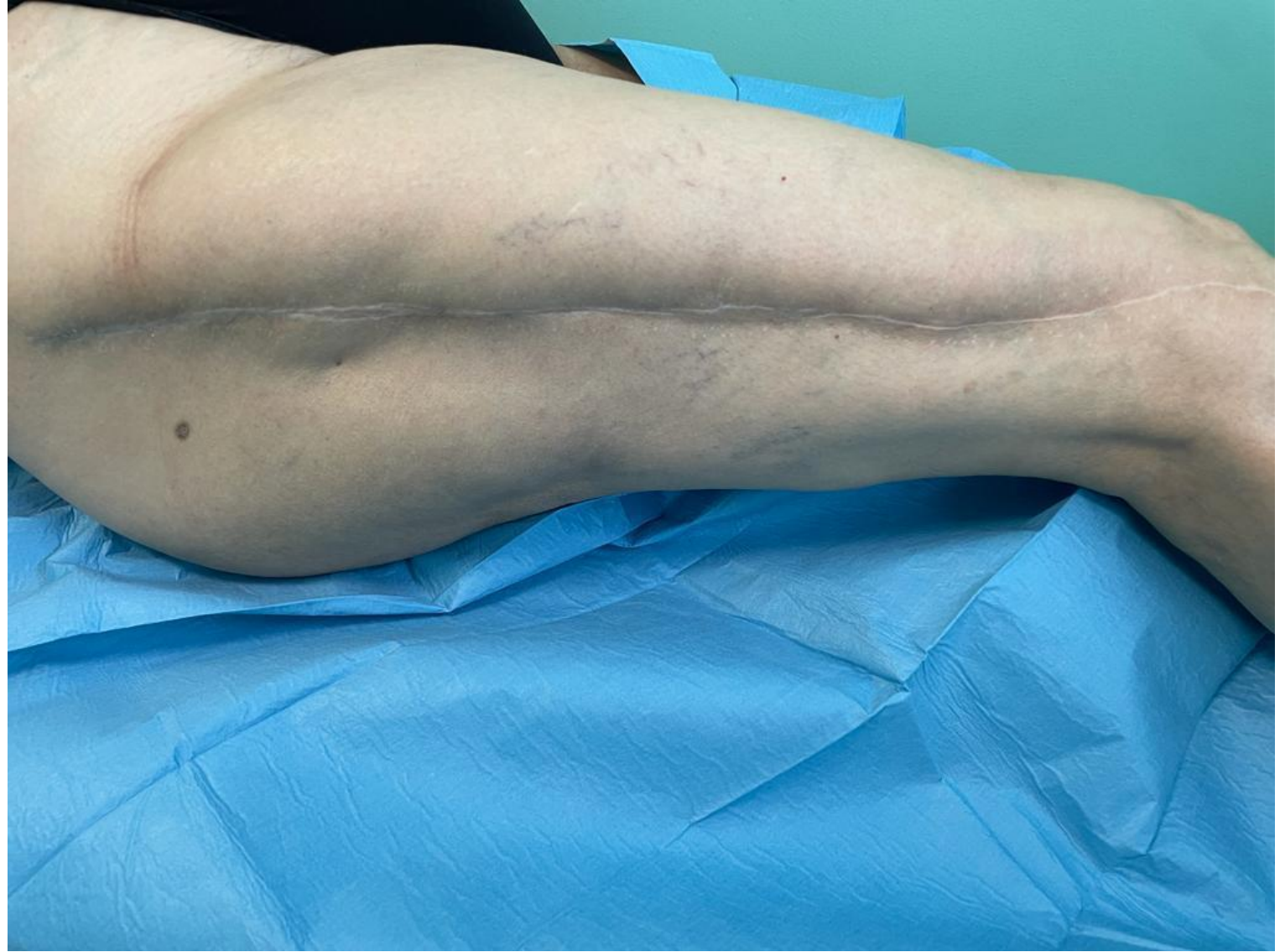
2 mesi dopo ...

- Revisione osteosintesi con placca NCB e cerchiaggi




Controllo

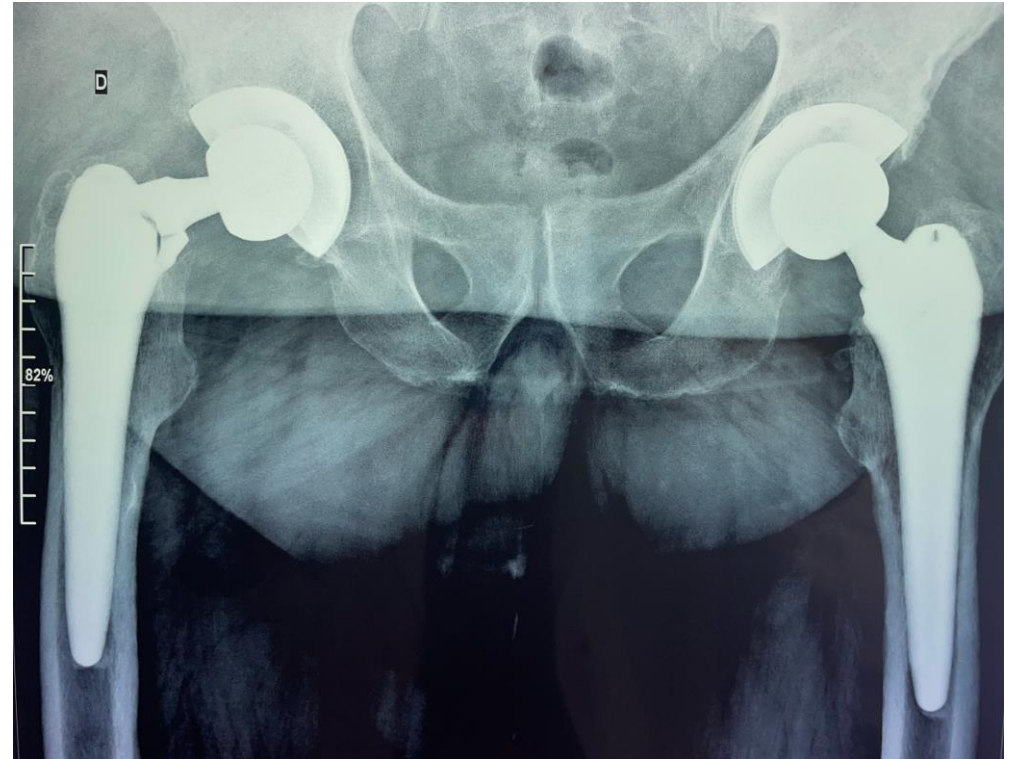




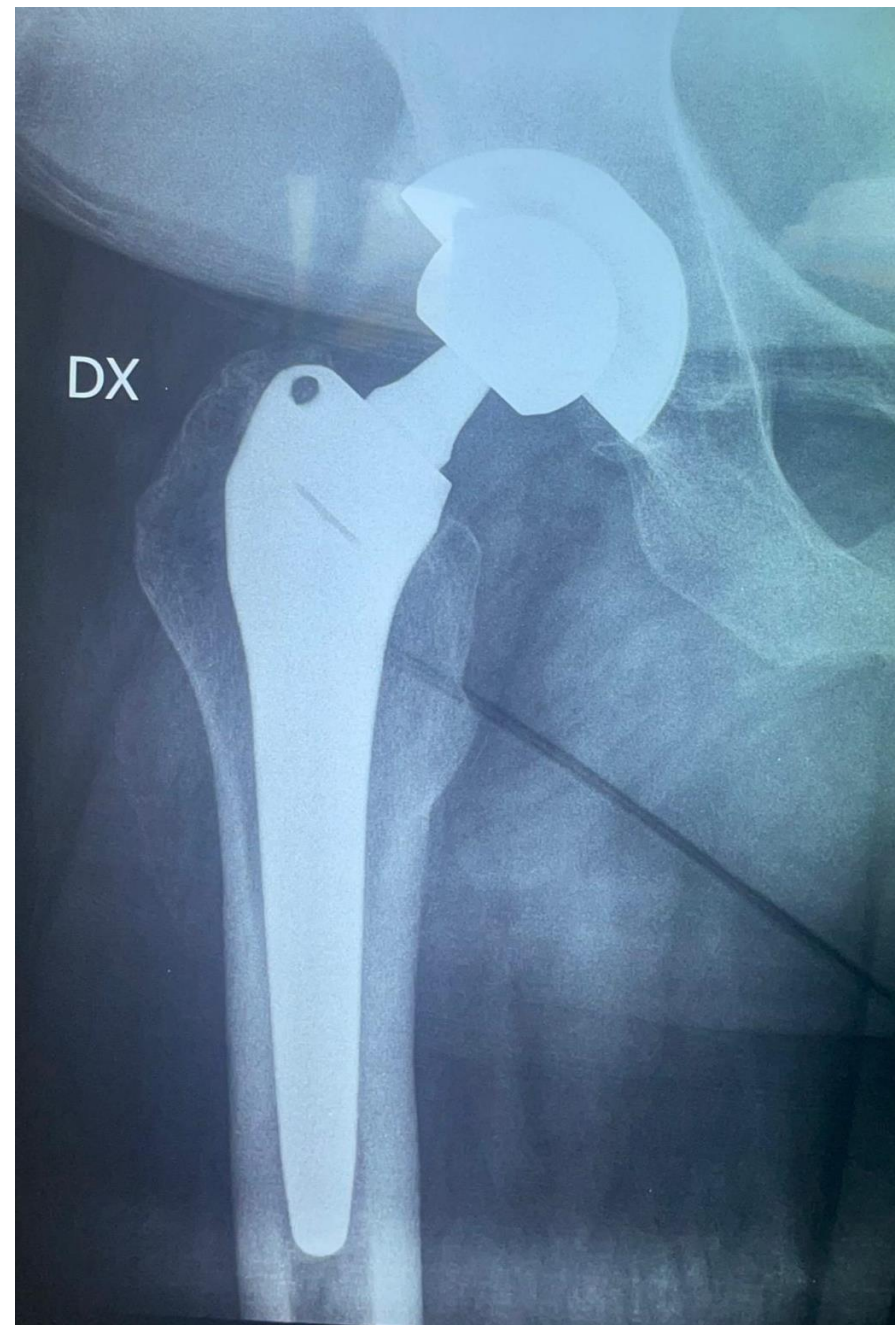CASO CLINICO : RI-REVISIONE STELO FEMORALE

27/07/2024

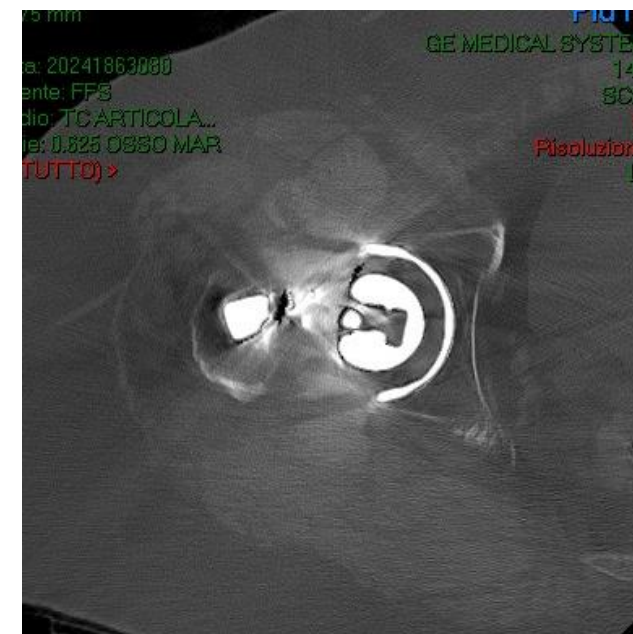
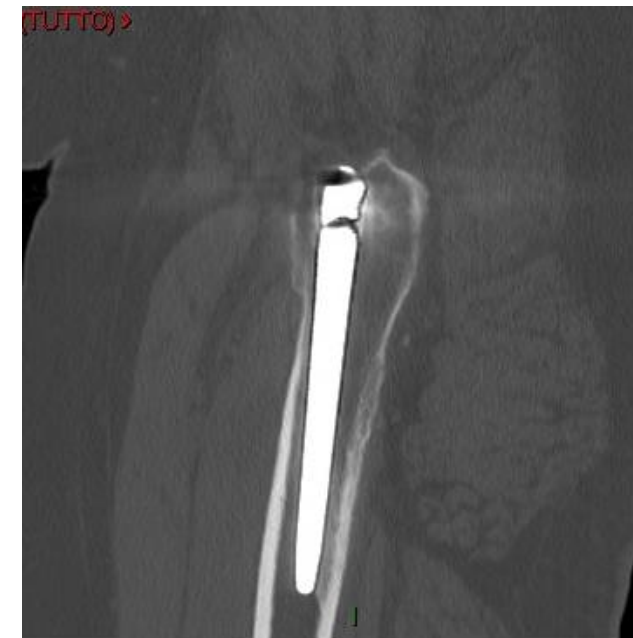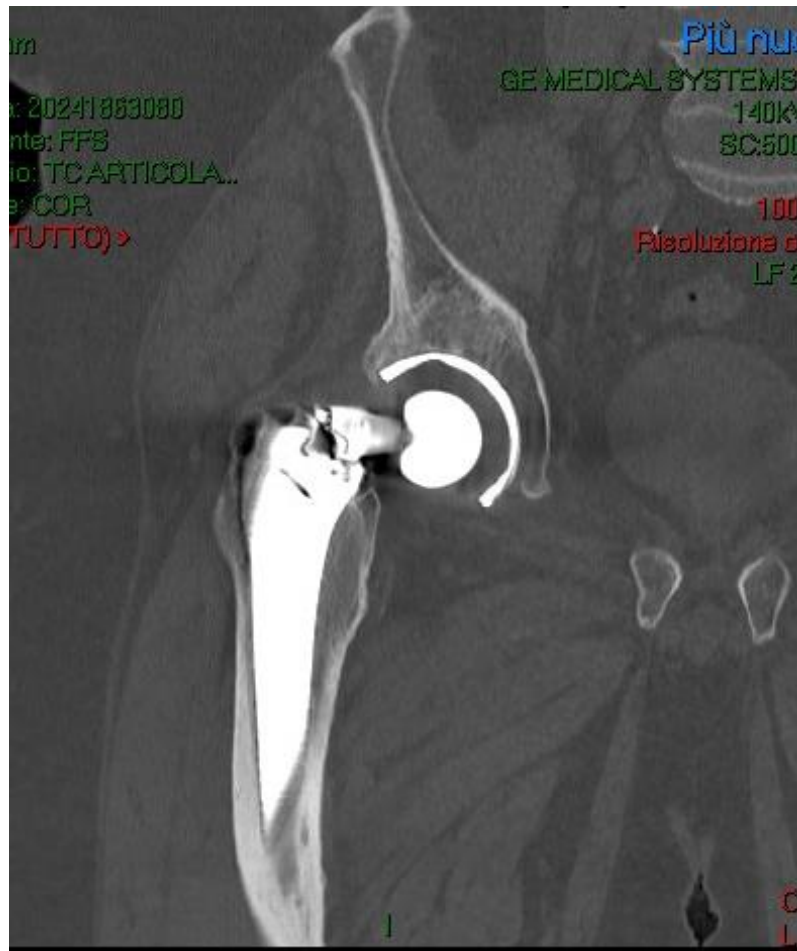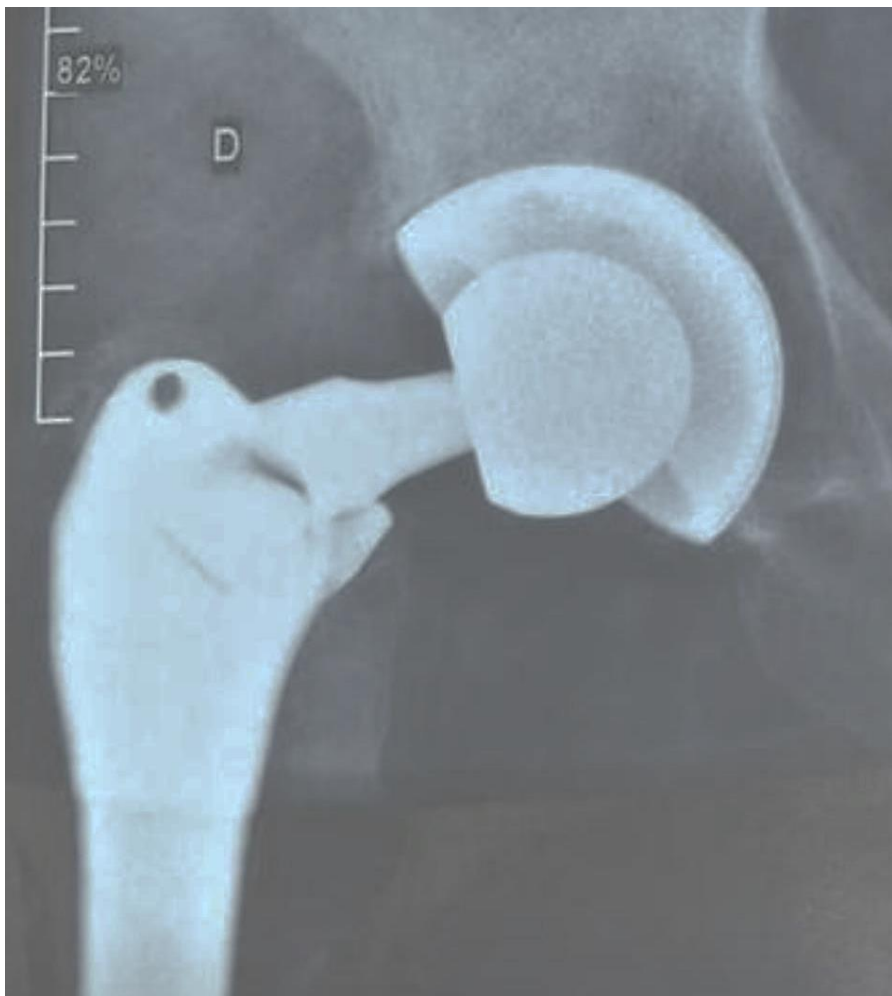- B.L.
- 
- 63 aa
- Diagnosi di Rottura del colletto in stelo tipo Zweimuller (2017)

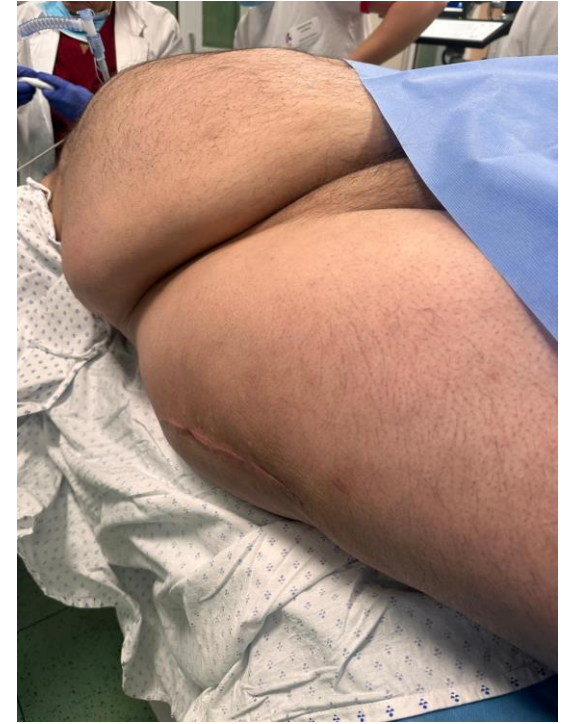
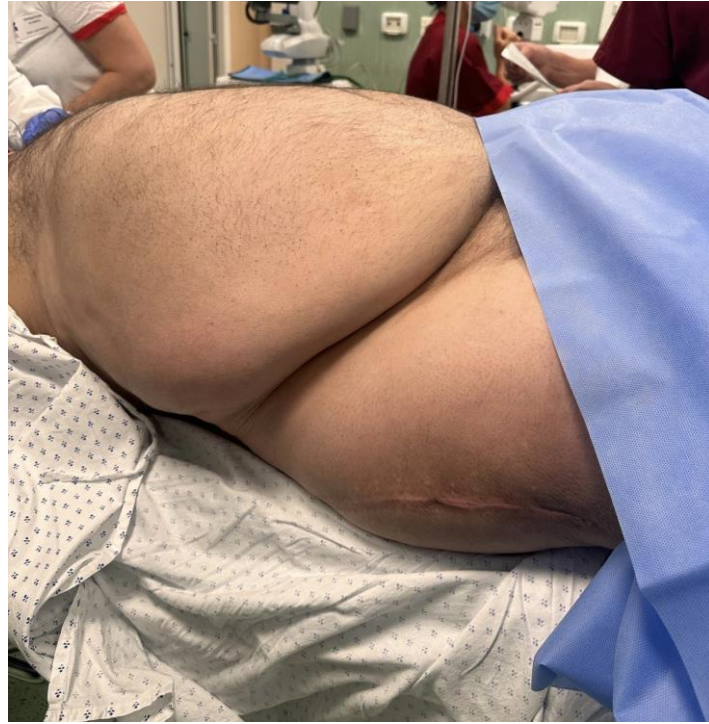
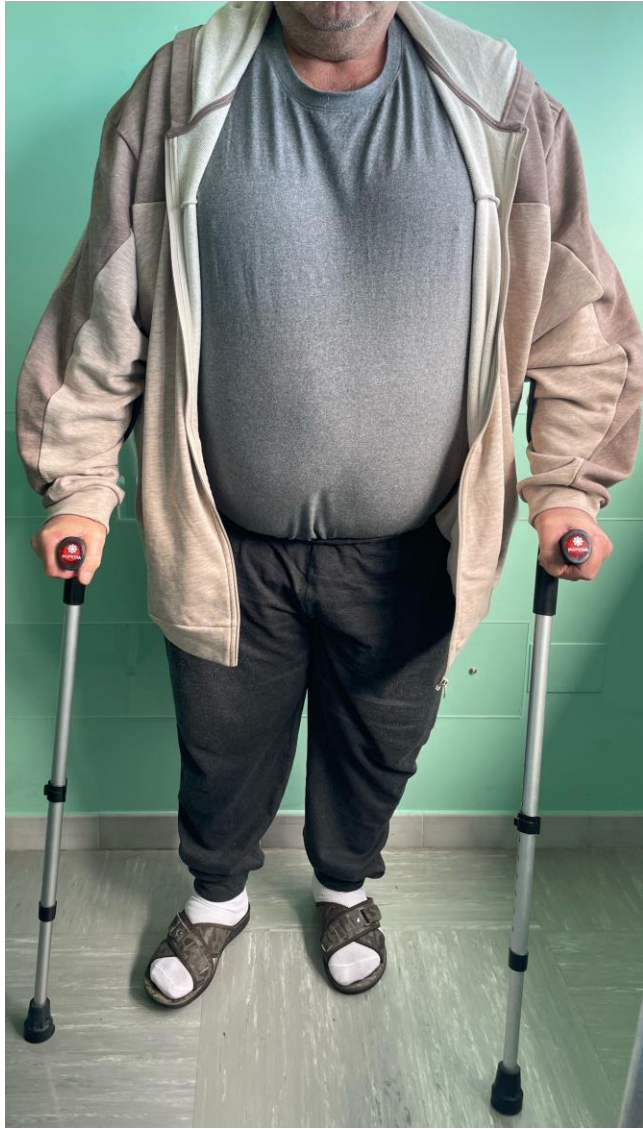
Rx precedenti: stelo ben integrato



TAC preoperatoria



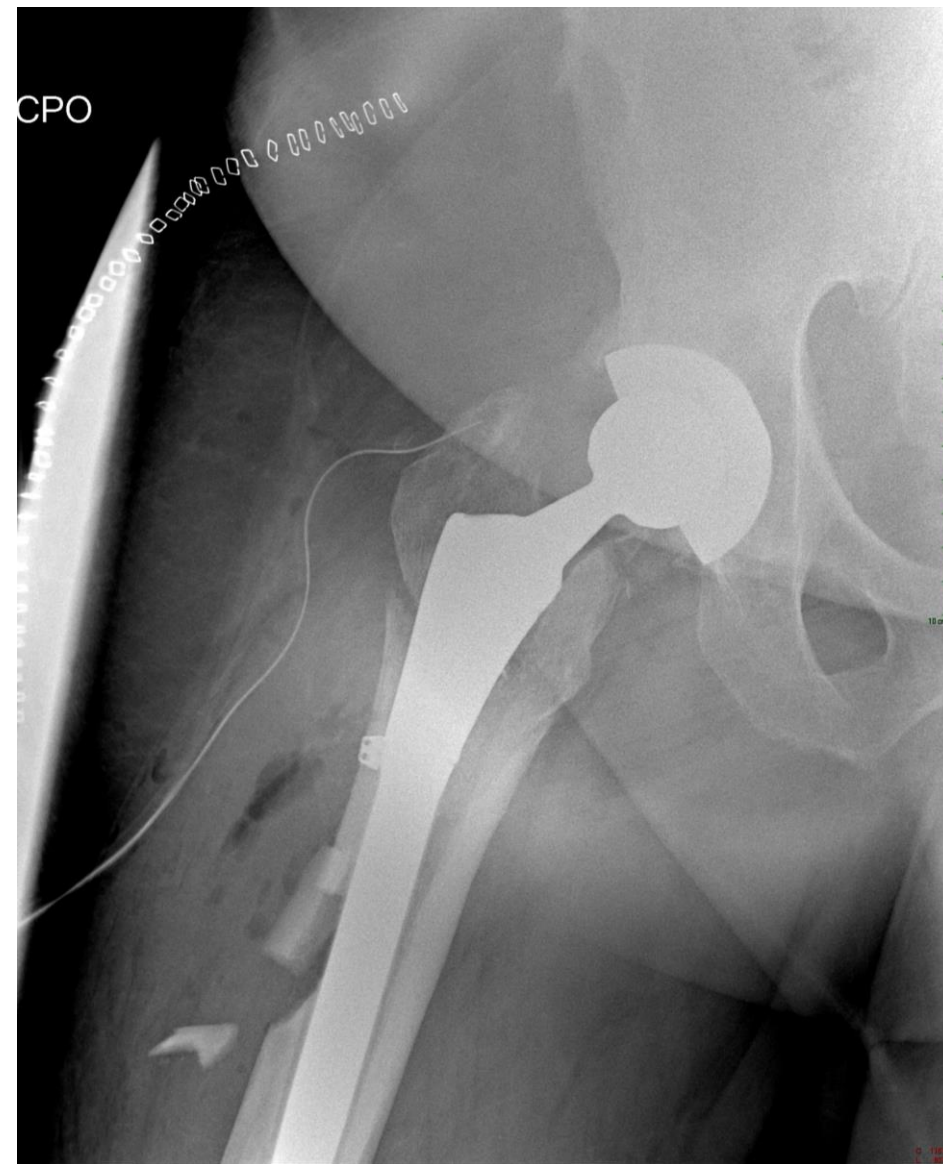
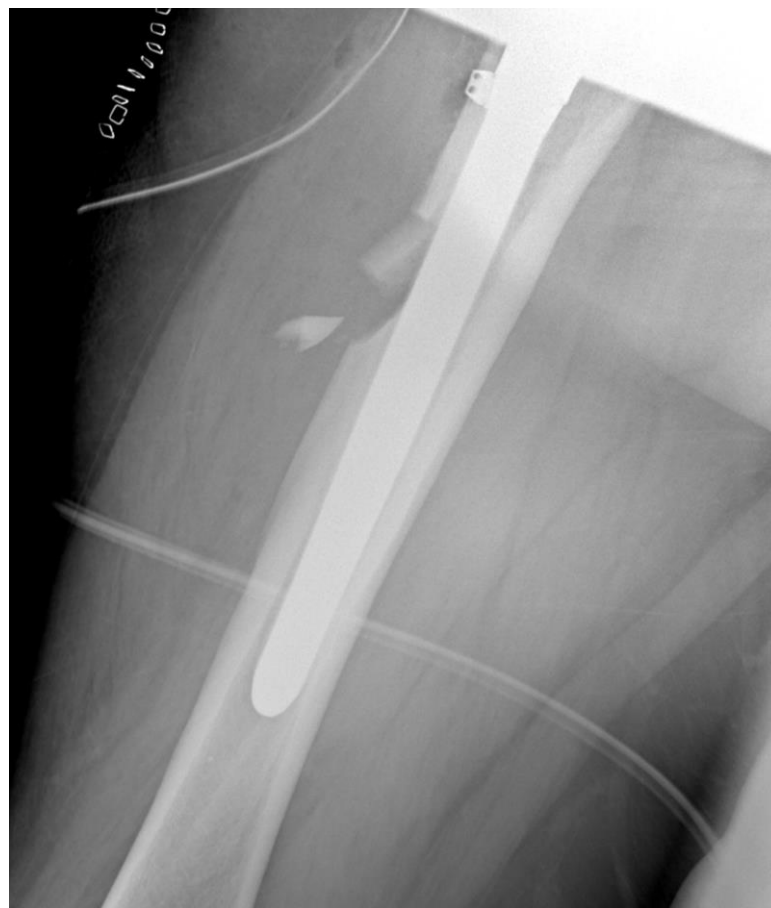

150 kg

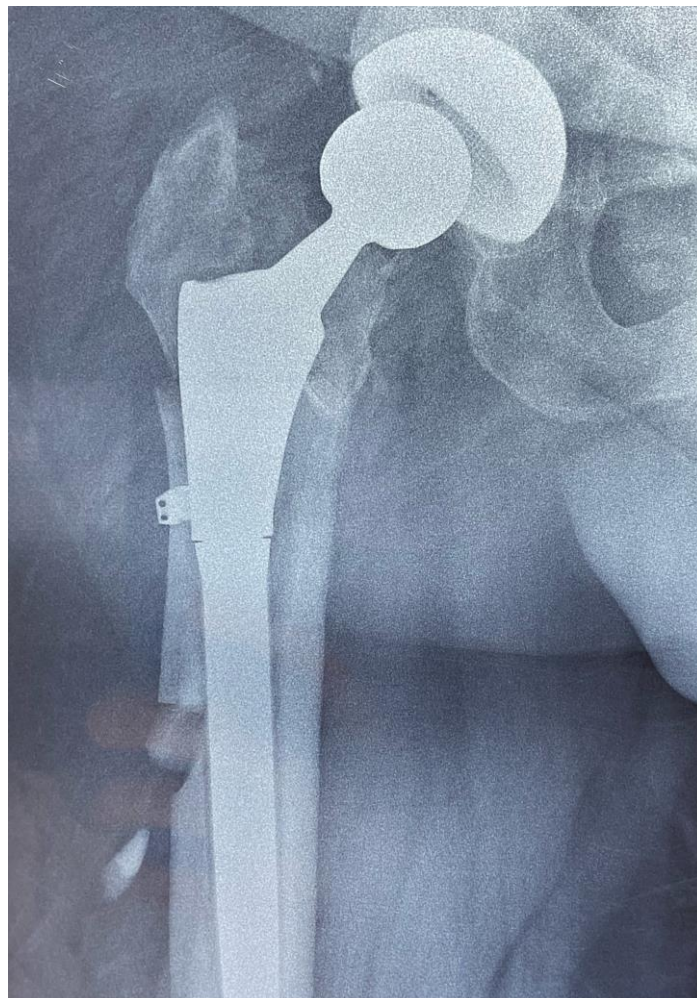
BMI >53

Accesso postero-laterale
Osteotomia di Wagner
Rimozione tappo e frattura distale
Stelo lungo e cerchiaggi (no placca)

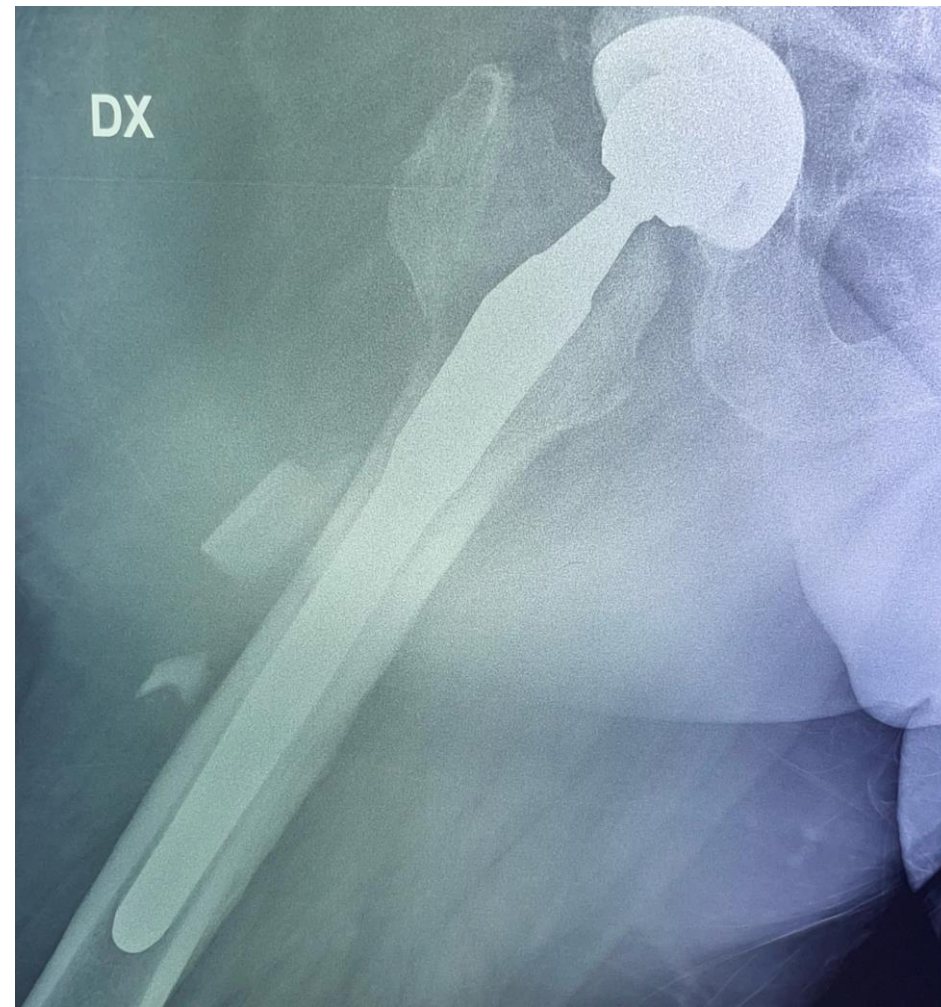
Controllo post-op



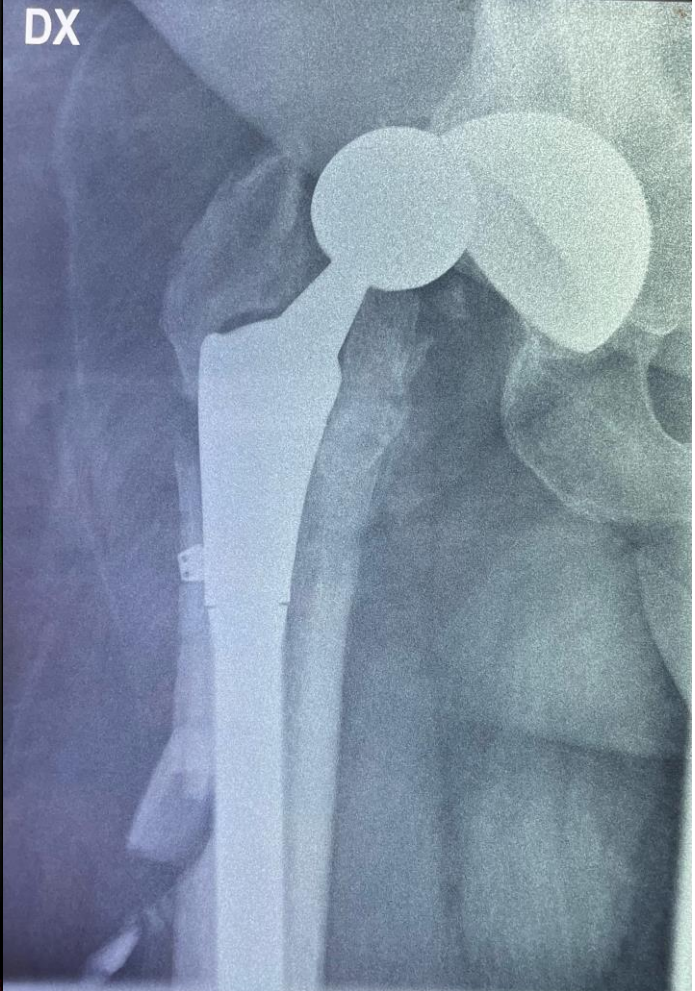
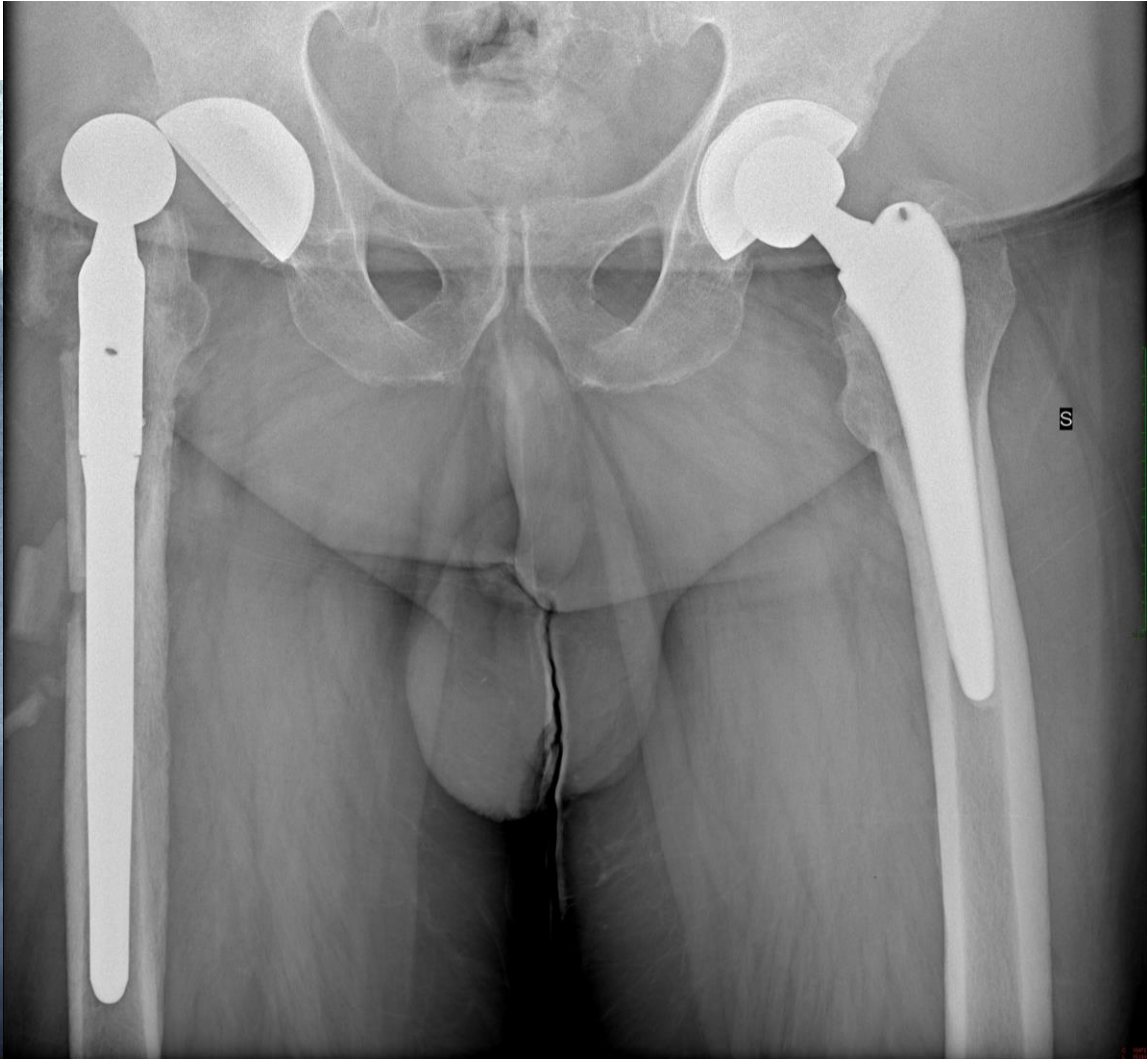
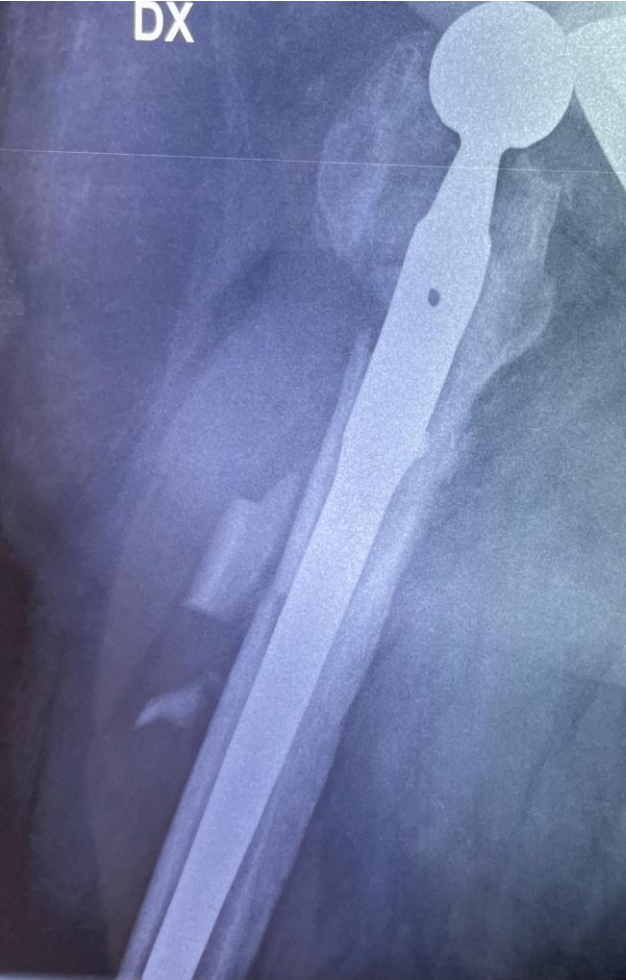
Fuori carico

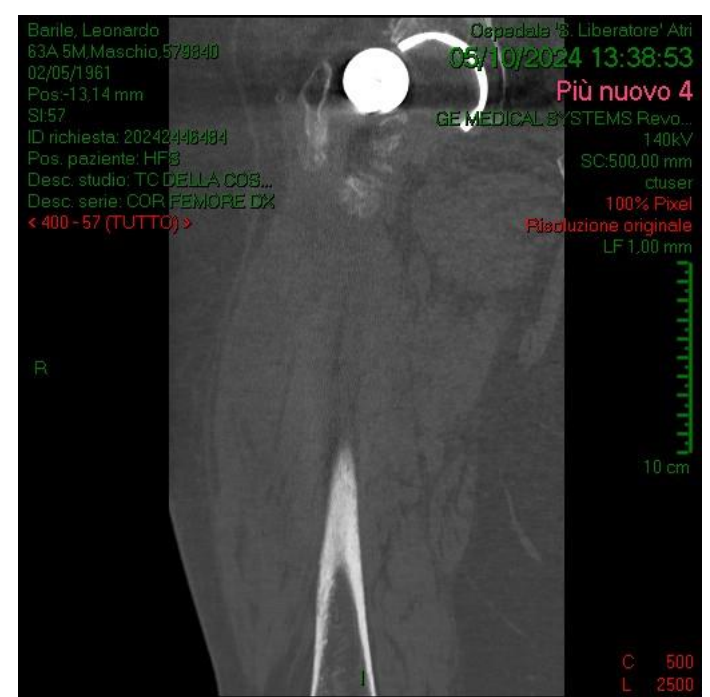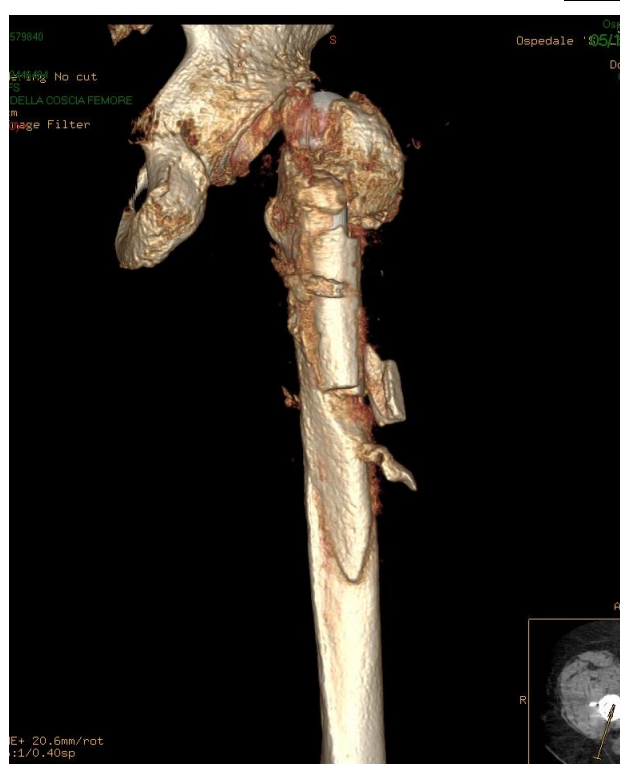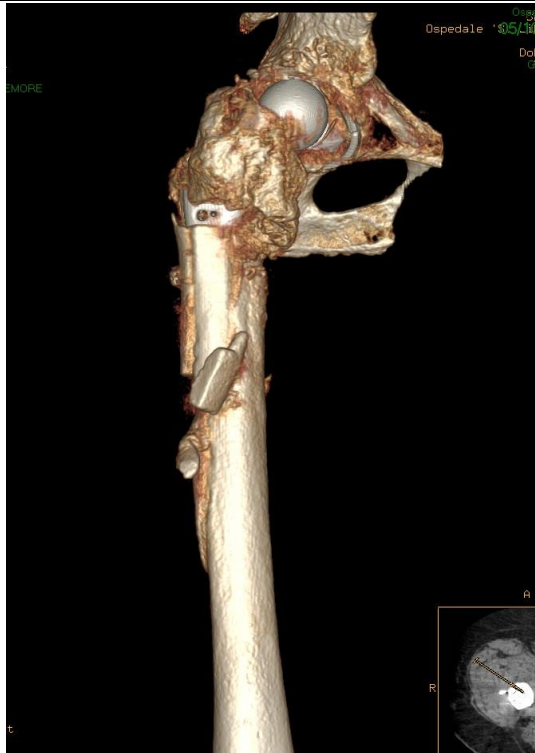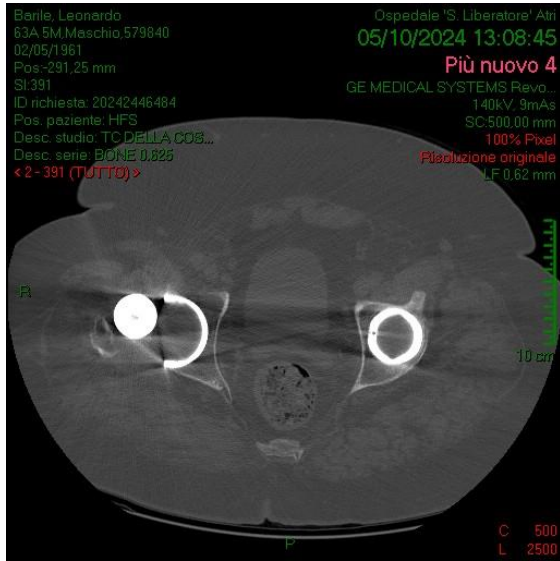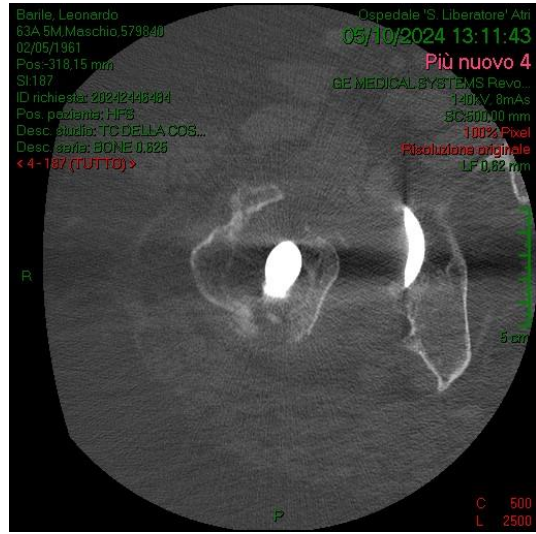
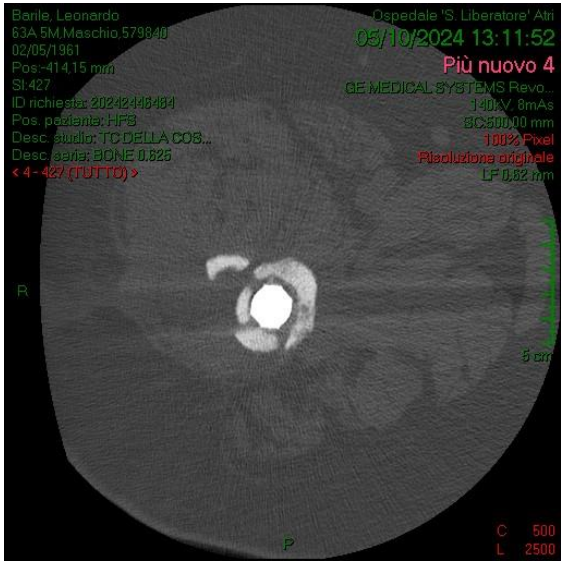


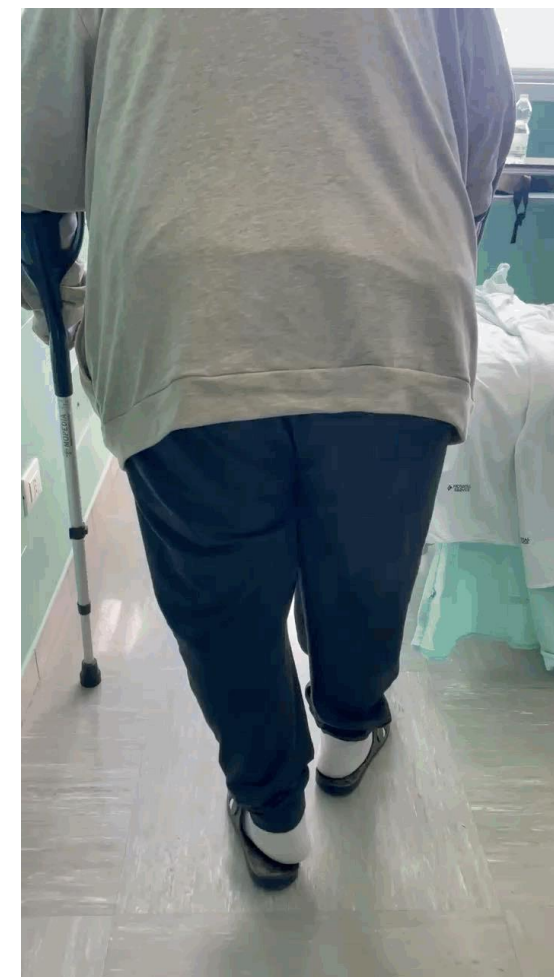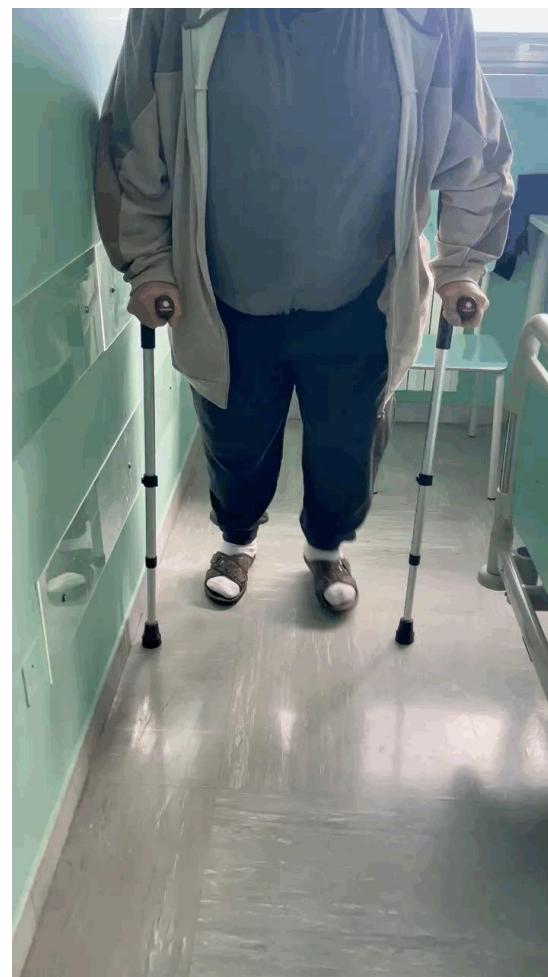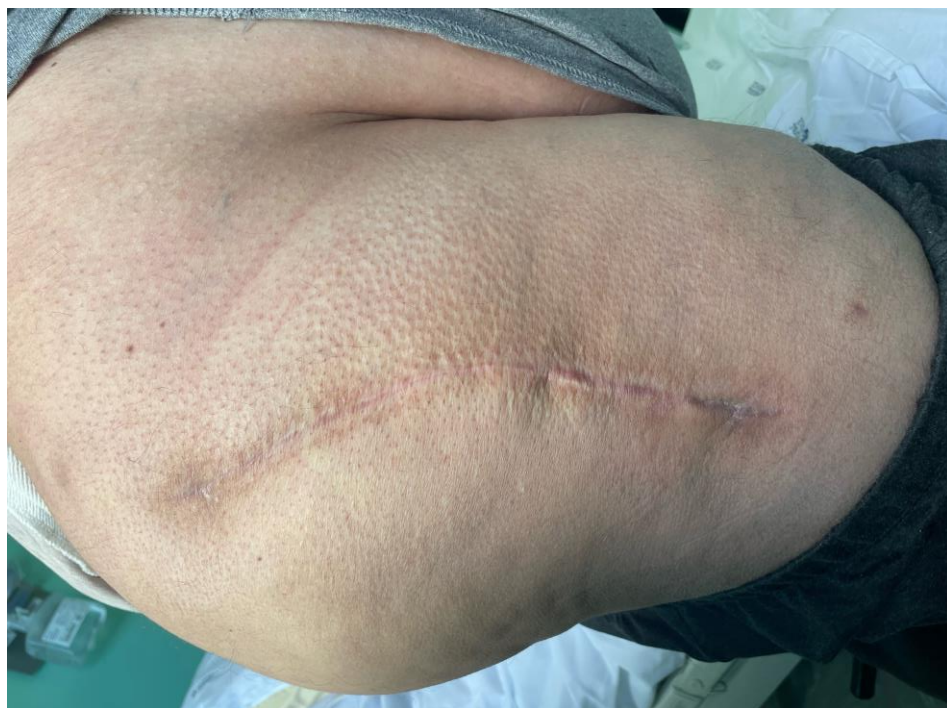Controllo 1 mese
Subsidence



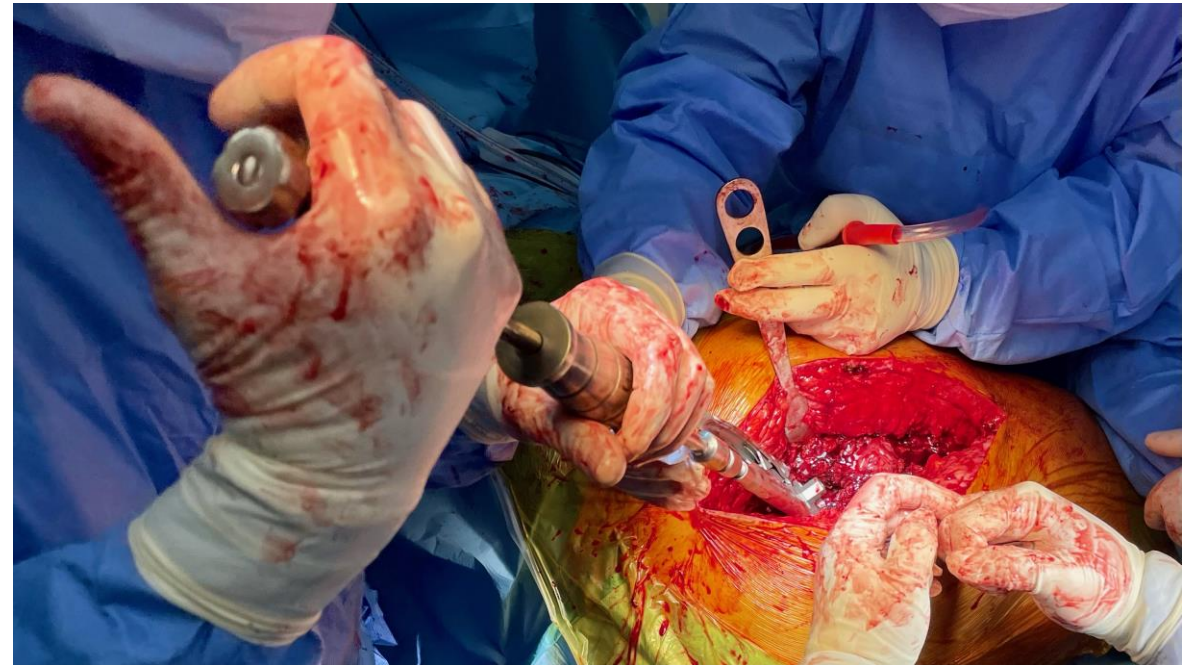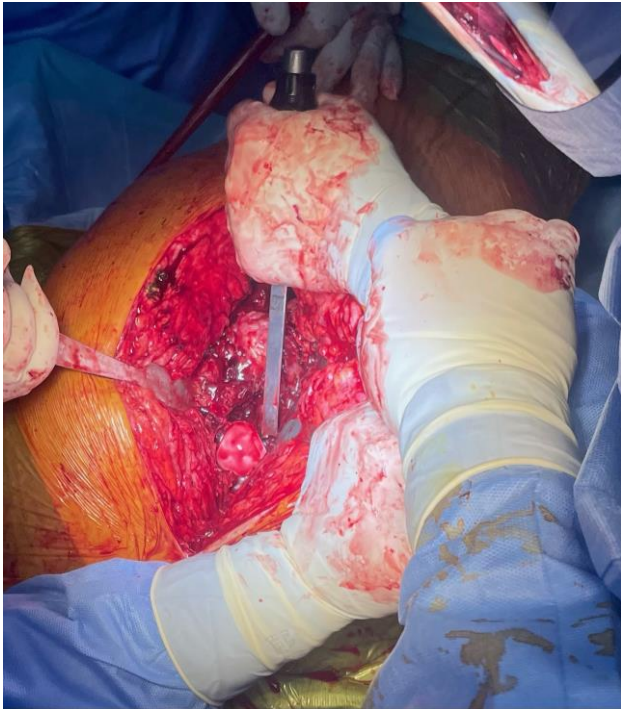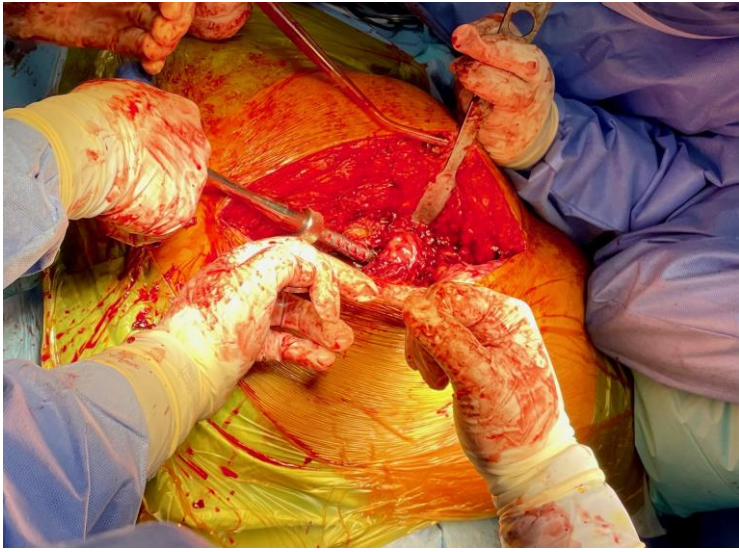
Controllo 2 mesi

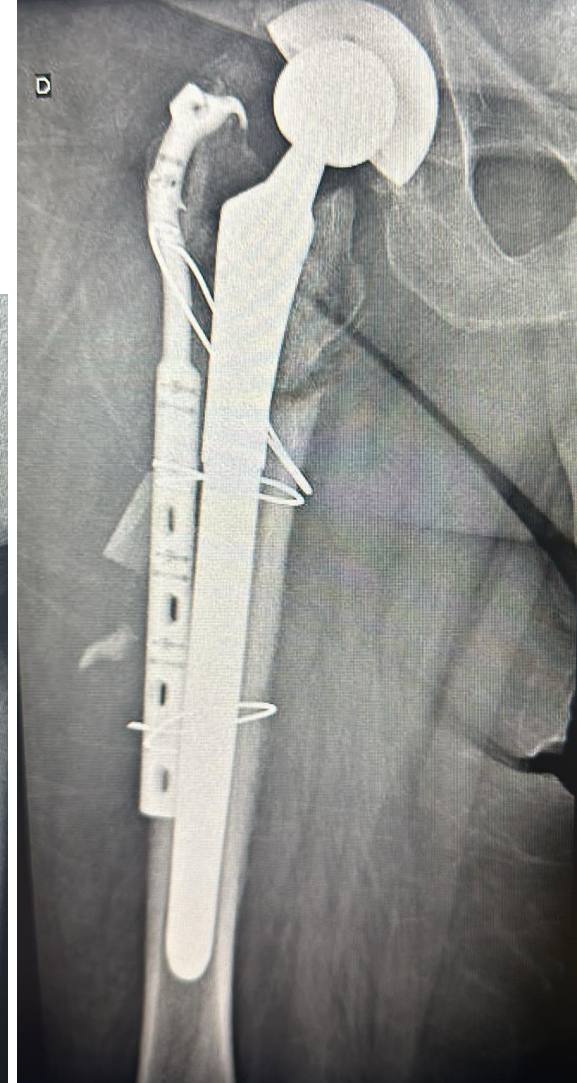
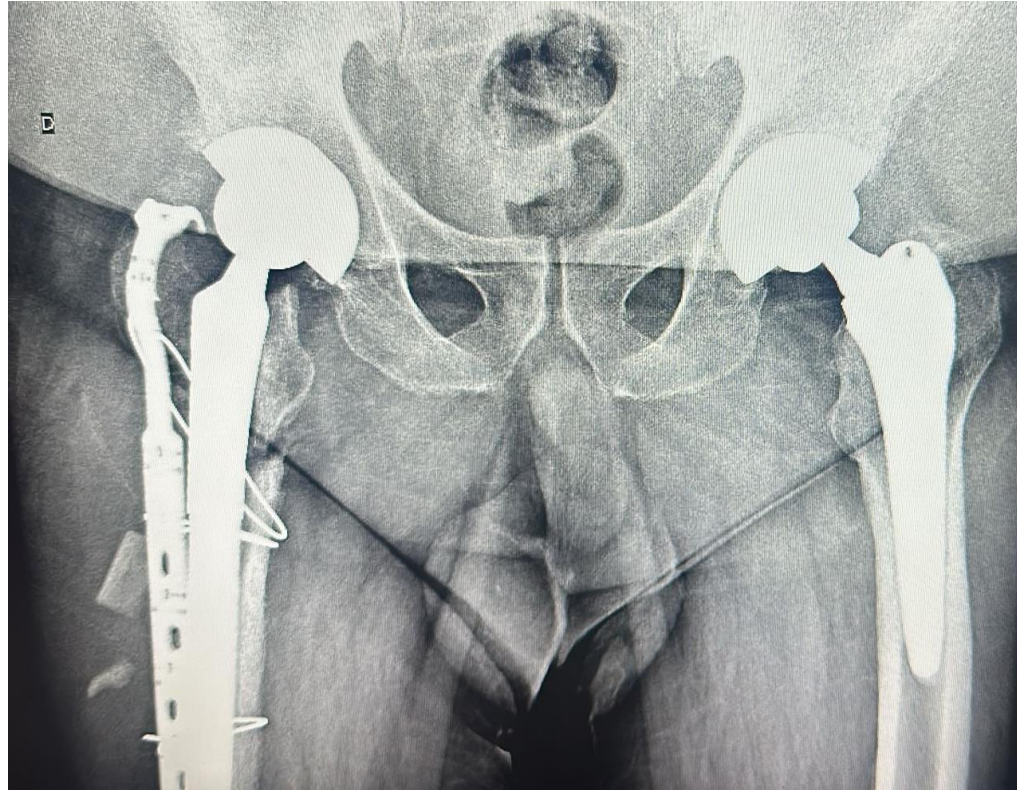
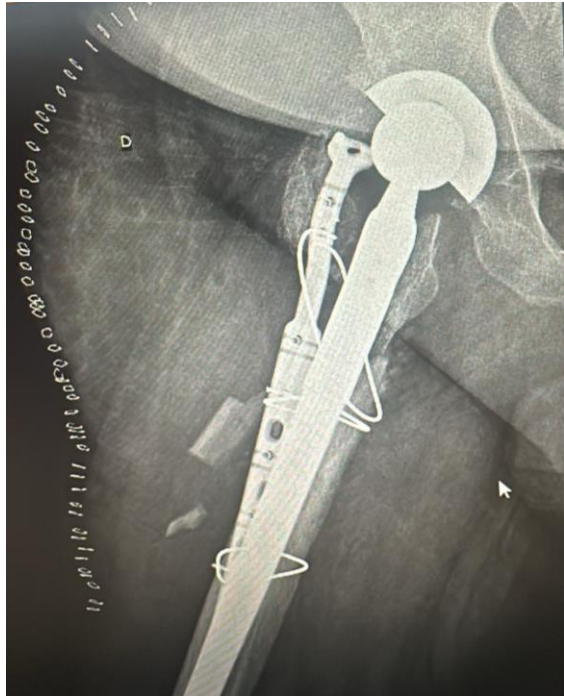
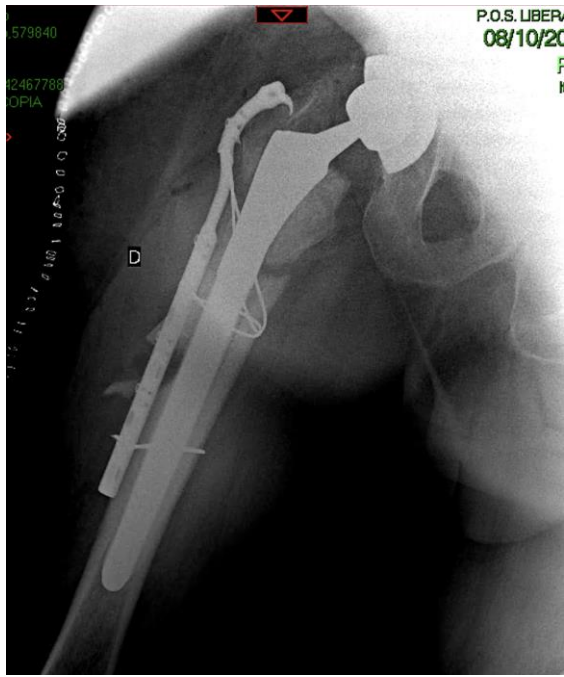




?

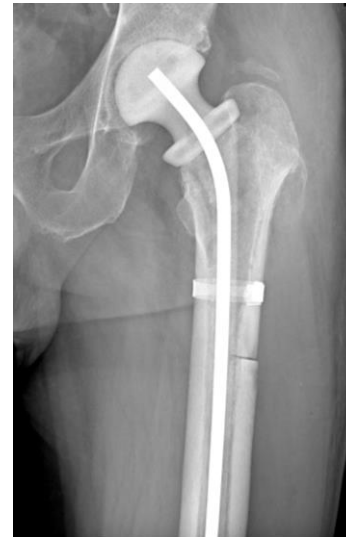
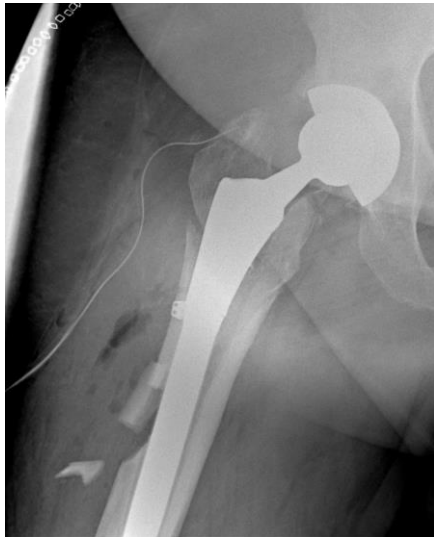


TAKE-HOME MESSAGE

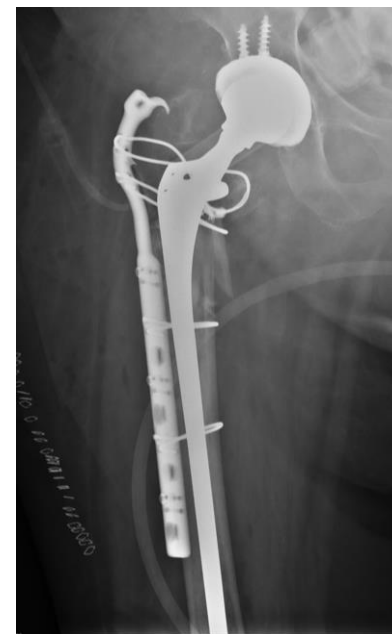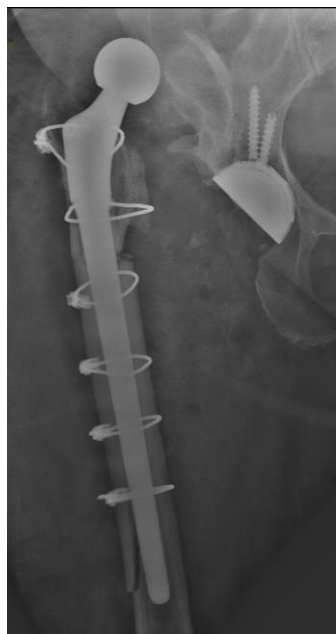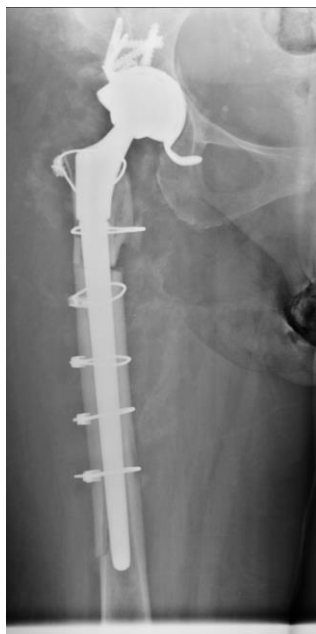Nella prima fase di rimozione della protesi è importante evitare un eccessivo danno ai tessuti

Osteotomia di Wagner generosa per evitare plurime osteotomie con plurimi frammenti difficili da gestire nella fase ricostruttiva



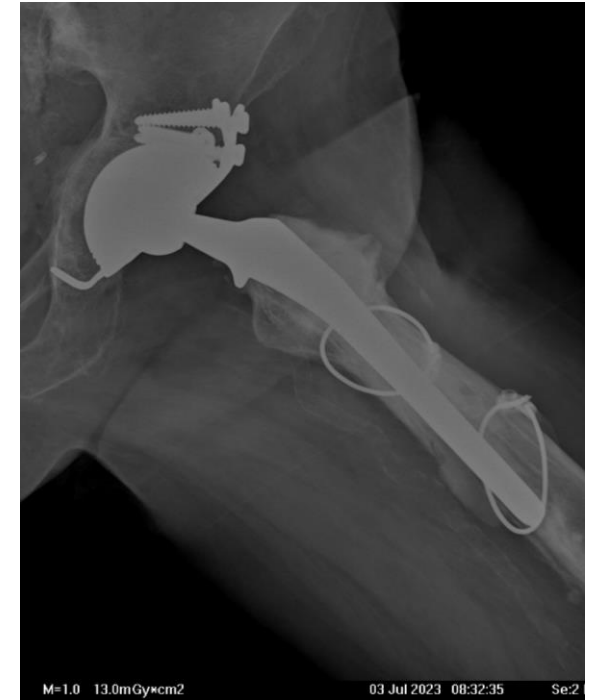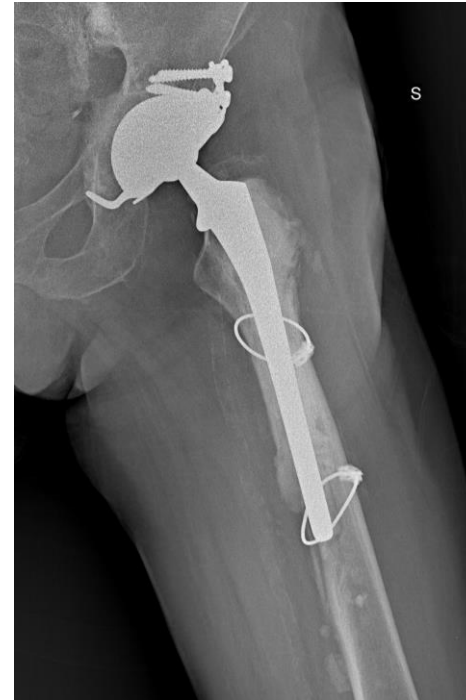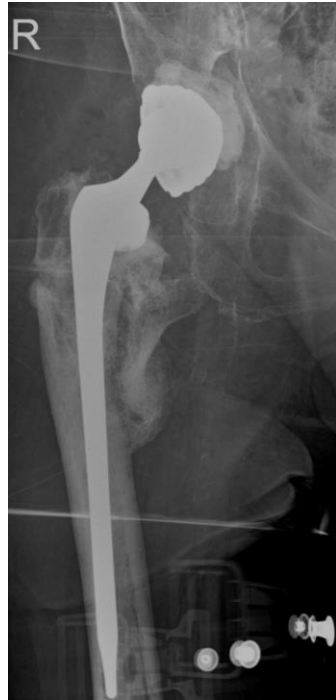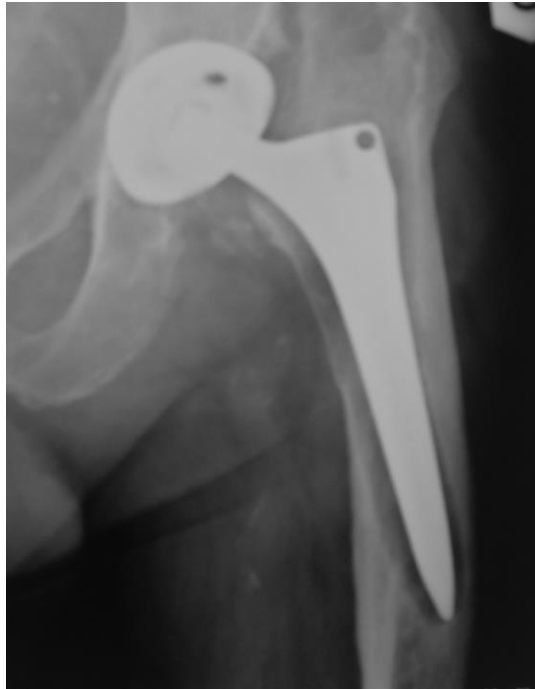TAKE-HOME MESSAGE

Non vi fidate di sintesi non adeguate



TAKE-HOME MESSAGE

Verificare sempre di non fare false strade nel canale femorale



Conoscere tutto il materiale a disposizione ed essere pronti a tutte le possibili complicanze

GRAZIE